

Anna Wrześcińska

EKSPERTYZA ANTROPOLOGICZNA SZCZĄTKÓW KOSTNYCH ZABEZPIECZONYCH NA TERENIE PARKU PAŁACU W ROGALINIE W PRYZMIE ZIEMI ZWIEZIONEJ Z WYKOPÓW BUDOWLANYCH Z TERENU STAREGO BROWARU W POZNANIU.

W wyniku zgłoszenia przez Dyrektora Parku w Rogalinie, pana Piotra Wilanowskiego, iż na terenie parku w ziemi, zwiezionej do prac niwelacyjnych, ujawniono ludzkie kości, tj. fragmenty czaszek i piszczeli, pochodzące prawdopodobnie ze zniszczonego cmentarzyska, dokonano, na zlecenie Wojewódzkiego Konserwatora Zabytków w dniach 20 i 22 września 2006 roku, inspekcji tego znaleziska (autorka i archeolog Jacek Wrześciński). W dniu 20 września zabezpieczono i wybrano wszystkie kości ludzkie, zalegające zewnętrznie i płytko w przyzmię ziemi, przywiezionej jednym transportem z terenu budowy ze Starego Browaru z Poznania. Wśród kości należących do czterech osobników (fot. 1) wystąpiły fragmenty trumny, liczne fragmenty tkanin ubiorów trumiennych oraz kawałek cynowego aniołka zdobiącego prawdopodobnie nagrobek. Uzgodniono z kustoszem Parku w Rogalinie panią mgr Joanną Nowak, iż w dniu 21 września zostanie rozparcelowany przez pracowników parku cały przywieziony transport ziemi. Drugą inspekcję dokonano w dniu 22 września, zabierając wszystkie znalezione kości ludzkie i dalsze fragmenty ubioru trumiennego i ułamki desek drewnianych trumien. Zebrane kości, należące do dalszych, co najmniej piętnastu osobników, przewieziono do Muzeum Pierwszych Piastów na Lednicy.

Materiał kostny opracowano według metod powszechnie stosowanych w antropologii (Piontek 1985). Kości poddano szczegółowej analizie, określając wiek i płeć osobników dorosłych oraz wiek osobników zmarłych w wieku dziecięcym.

Szczegółowy opis szczątków kostnych

Osobnik 1. Dziecko zmarłe w wieku *Infans I*, tj. około 12-18 miesięcy. Wystąpiły kości lewego podudzia: trzon kości piszczelowej o długości 109 mm, i trzon kości strzałkowej, bez przyrosłych za życia nasadach. Kilka ułamków drobnych żeber.

Osobnik 2. Osobnik młodociany zmarły w wieku *Juvenis*, tj. około 16-18 roku życia. Wystąpiły kości prawego przedramienia: trzony kości łokciowej i promieniowej wraz z luźnymi, nie przyrosłymi za życia nasadami. Prawie kompletny kościec dolnych kończyn: oba trzony, prawy o długości 350 mm i lewy kości udowych oraz kompletne lewe podudzie, trzon kości piszczeli i kości strzałkowej o długości trzonu około 289 mm. Nasady kości długich nie przyrosłe, wystąpiły luźno. Wydzielono również dwa prawe żebra i trzon kręgu piersiowego th10. Kości są mechanicznie uszkodzone.

Osobnik 3. Młoda kobieta zmarła w wieku *Adultus I*, tj. około 22-25 roku życia. Kobieta ubrana była pierwotnie w czarną suknię, silnie przymarszczoną na piersi (duży fragment tej tkaniny przywarł do kości mostka, a liczne dalsze fragmenty uszkodzone i podarte wystąpiły już luźno w przywiezionym piasku). Suknia z falbankami i licznymi kokardami. Z pochówkiem tej kobiety można połączyć fragment obuwia damskiego, fragmenty trumny jak i prawdopodobnie cynowego aniołka. Pochówek kobiety prawie kompletny zalegał na wierzchu przywiezionej ziemi i stosunkowo płytko na niewielkiej przestrzeni. Pochówek był prawie kompletny został zebrany w trakcie pierwszej inspekcji na niewielkiej, zwartej przestrzeni. Wystąpiły kości wszystkich partii szkieletu – kości czaszki, zarówno sklepienia jak i zuchwy, kości klatki piersiowej, kości kończyn, zarówno kończyn górnych jak i dolnych wraz z kośćmi pasa barkowego jak i pasa miednicznego. Z kości kręgosłupa wydzielono tylko drugi krąg szyjny C2 i dwa ostatnie kręgi lędźwiowe L4 i L5. Kości były silnie uszkodzone mechanicznie, wystąpiły w licznych fragmentach a uszkodzenia były świeże, nastąpiły niewątpliwie podczas prac budowlanych bezpośrednio przed zadaniem transportu ziemi. Większość trzonów zestawiono powierzchniami złamań, co pozwoliło wykonać pomiary długości kości. Długość kości łokciowej 251 mm, długość kości udowej 450 mm, długość kości piszczeli 357 mm. Przybliżona wartość wzrostu wyliczona z pomiarów kości długich wg metody M. Trotter i G. Gleser wynosi 165 cm. Młoda kobieta była średniego wzrostu. Analiza antropologiczna na podstawie morfologicznych fragmentów pozwala zaliczyć kobietę do krótkogłowców, typowych dla czasów nowożytnych. Na kośćcu nie stwierdzono zmian chorobowych, szwy czaszkowe nie obliterowane, uzębienie kompletne, słabo starte.

Osobnik 4. Młody mężczyzna zmarły w wieku *Adultus*, tj. około 30 roku życia. W licznych fragmentach wystąpiła prawie kompletna czaszka, szwy czaszkowe zobliterowane już wewnątrz, obliteracja zewnętrzna jest jeszcze słaba. W szwie węglowym, w punkcie *lambda* wystąpiła kostka wstawna. Cechy morfologiczne – czoło typowo męskie o silnym i masywnym łuku brwiowym o łagodnej, owalnej krawędzi oczodołu. W stropie oczodołu stwierdzono silny przerost struktur gąbczastych, tzw. *cribra orbitalia* wywoływana chorobami wieku dziecięcego. Kość czaszki gruba, o budowie i rzeźbie masywnej i wyrazistej. Kresy karkowe silne. Wystąpiła luźna lewa kość udowa o budowie silnej i masywnej a wybitnej rzeźbie, osobnika męskiego

Osobnik 5. Dziecko zmarłe w wieku *Infan 1*, tj. około 2 roku życia. Małańkie trzony kości udowych o długości 148 mm. Za życia nasady nie przyrośnięte.

Osobnik 6. Osobnik młodociany zmarły w wieku *Juvenis*, tj. około 14-16 roku życia. Rozpoznano kości całej lewej strony szkieletu, wystąpiły trzony wszystkich kości kończyn i ich luźne nasady. Są też kości lewej strony klatki piersiowej, lewej łopatki, żebra i kilka kręgów piersiowych. Wymiary trzonów: kości ramieniowej o długości 254 mm, trzonu kości udowej ma długości 343 mm, trzonu kości piszczelowej o długości 290 mm.

Luźne kości:

Czaszki i ich fragmenty należące do 3 osobników dorosłych. Pierwszy osobnik to kobieta zmarła w wieku *Adultus*, tj. około 25-30 roku życia. Należy do niej sklepienie czaszki o narysie klinowatym, o obliteracji głównych szwów czaszkowych w stopniu słabym lub miernym. Budowa i rzeźba czaszki o typowych cechach budowy czaszki żeńskiej. Fragment lewej żuchwy żeńskiej z kompletnym uzębieniem o miernym starciu koron. Szerokość gałęzi 26,5 mm.

Drugi osobnik to młoda kobieta zmarła w wieku *Maturus*. Wystąpił fragment lewej gałęzi żuchwy z tkwiącymi zębami siecznymi z czytelną *hypoplazją* szkliwa wywołaną niedożywieniem w procesie formowania się szkliwa w dzieciństwie. Za życia wygojony zębodoł po pierwszym zębie trzonowym M1 a drugi trzonowiec M2 za życia wypadł a w zębodole rozpoczął się proces obliteracji.

Trzeci osobnik to młoda kobieta zmarła w wieku *Juvenis-Adultus 1*, tj. około 20-24 roku życia. Wystąpiła kompletna żuchwa z pełnym uzębieniem o bardzo słabym starciu koron. Na siekaczach i kłach wystąpiły linie silnej *hypoplazji* szkliwa. Pomiary żuchwy: id-gn 30 mm, gn-go 77 mm, go-go 93, szerokość gałęzi 28 mm.

Kości ramieniowe 5 osobników dorosłych. Trzy kości prawe – dwie należą do kobiet (długość jednej kości 305 mm), jedna należy do mężczyzny. Dwie kości lewe – jedna żeńska o długości 294 mm i jedna męska o długości 309 mm.

Kości łokciowe 3 osobników dorosłych. Wszystkie prawe – jedna żeńska, jedna męska, jedna osobnika o nieustalonej płci. Ostatnia z kości ma zdeformowaną dolną nasadę w skutek urazu i źle prowadzonego leczenia, trzon powiększony, obrzmiały z widocznym stanem zapalnym.

Kość promieniowa lewa dorosłego osobnika – fragment.

Kości udowe 7 osobników dorosłych. Sześć kości prawych – dwie kości są żeńskie, cztery są męskie (jedna o długości 510 mm). Jedna kość jest lewa i należy do osobnika o płci nieustalonej.

Kości piszczelowe 5 osobników dorosłych. Cztery kości prawe – dwie należą do mężczyzny (jedna o długości 365 mm), dwie o nieustalonej płci. Jedna kość lewa we fragmencie, należy do osobnika o nieustalonej płci.

Fragmenty prawej kości miednicznej osobnika dorosłego.

Kość krzyżowa dorosłej kobiety. Rzadką cechą budowy jest zrost piątego kręgu lędźwiowego L5 z kością krzyżową, tj. z pierwszym jej kręgiem S1, jest to choroba rozwojowa zwana sakralizacją.

Kości skokowe pięty 3 osobników dorosłych, dwie prawe a jedna lewa. **Kość łódkowata** lewa dorosłego osobnika. Jeden **kręg szyjny** C6 osobnika dorosłego. Fragmenty żeber, co najmniej 4 osobników dorosłych.

Materiał kostny pochodził z wykopu kanalizacyjnego na terenie budowy nowego skrzydła Starego Browaru w Poznaniu, na terenie parku Dąbrowskiego. Teren tego parku to dawny cmentarz protestancki. Stary Browar stoi na obszarze objętym ochroną konserwatorską i prace prowadzone na jego terenie odbywają się pod nadzorem archeologicznym. Zbigniew Karolczak, archeolog, nim rozpoczęto prace w wykopie kanalizacyjnym, przeprowadził badania i zabezpieczył szczątki z ponad 90 pochówków. Zostały one złożone w wspólnej mogile na cmentarzu w Chodzieży. Szczątki z Rogalina zostaną również pochowane w mogile w Chodzieży.

BIBLIOGRAFIA:

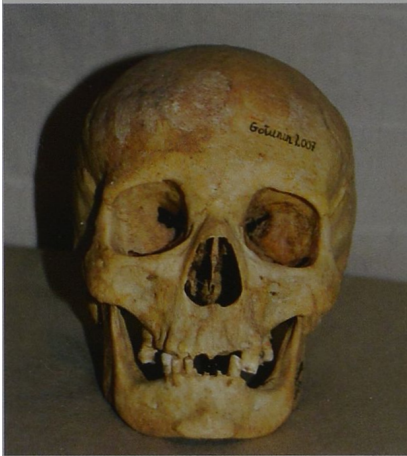
Piontek J.

1985 Biologia populacji pradziejowych, UAM, Poznań.




Fot. 1 Kości ludzkie zabezpieczone 20 września 2006 roku (fot. J. Wrzeński)

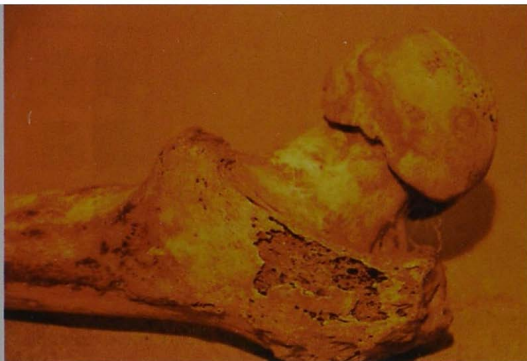Photo 1. Die am 20. September 2006 gesicherten, menschlichen Knochen (Photo: J. Wrzeński)



Ryc.1 Czaszka kobiety zmarłej w wieku Senilis
(foto. Jacek Wrześniński)
Abb. 1. Schädel einer im Alter Senilis gestorbenen
Frau (Photo: J. Wrześniński)



Ryc.2 Kostniak na lewej gałęzi
żuchwy starej kobiety (foto. Jacek
Wrześniński)
Abb. 2. Knochentumore am linken
Unterkieferast einer alten Frau
(Photo: J. Wrześniński)



Ryc.3 Koniec bliższy prawej kości
udowej, porowaty, i zniekształcony
grzybowatymi wyrostkami
(foto. Jacek Wrześniński)
Abb. 3. Das dem rechten
Oberschenkelbein nähere Ende,
porig und deformiert durch
pilzförmigen Auswuchs
(Photo: J. Wrześniński)