

*Piotr Markiewicz*

Uniwersytet Warmińsko-Mazurski  
w Olsztynie  
Wojewódzki Szpital Specjalistyczny  
w Olsztynie

Warmia and Mazury University  
in Olsztyn  
Voivodship Specialistic Hospital  
in Olsztyn

## **NEUROPSYCHOLOGIA SZTUKI WIZUALNEJ. OD DIAGNOZY DZIEŁA DO DIAGNOZY ARTYSTY**

### **Neuropsychology of Visual Art. From the Work of Art Diagnosis to the Diagnosis of the Artist**

Słowa kluczowe: neuropsychologia, mózg, sztuka wizualna, udar naczyniowy mózgu, otępienie.

Key words: neuropsychology, brain, visual art, cerebrovascular accident, dementia.

#### Streszczenie

Uszkodzenie mózgowia o różnej etiologii wiąże się często z następczą zmianą zdolności poznawczych, emocjonalnych i motorycznych. Dotyczy to także osób zajmujących się bardziej lub mniej profesjonalnie tworzeniem dzieł artystycznych. W związku z tym powstaje pytanie o charakter zmian w stylu artystycznym po epizodzie neurologicznym oraz neuronalne korelaty takich zmian. Neuropsychologia jest jedną z dyscyplin zajmujących się empiryczną analizą zmian artystycznych po epizodzie neurologicznym. Jak dotąd nie wypracowano spójnego modelu badań neuropsychologicznych w tym zakresie, dominują subiektywne analizy zmian artystycznych, zaś tematyka badawcza jest znacznie rozproszona. Nie ma też zadowalających odpowiedzi na fundamental-

#### Abstract

CNS lesions of different etiologies are often associated with following changes in cognitive, emotional and motor skills. This also refers to individuals involved in creating works of art, either vocationally or as non-professional activity. This implies the question of the nature of changes of artistic style after a neurologic episode and neuronal correlates of these changes.

Neuropsychology is one of disciplines among these concerned with the empirical study of changes in artistic style after a neurologic episode. No coherent neuropsychological paradigm enabling the assessment of artistic expression change following brain injury has evolved. Subjective analyses of the artistic changes predominate. This research area remains

ne pytania dotyczące relacji pomiędzy uszkodzonym mózgiem i zachowaniami artystycznymi.

W artykule przedstawiono najpierw krytyczną analizę „koncepcji medycznej”, zgodnie z którą samo dzieło artystyczne pozwala na diagnozowanie form patologii. Następnie podjęto próbę ustalenia względnie jednolitej i adekwatnej metodologii badań zmian artystycznych po epizodzie neurologicznym. Dodatkowo przedstawiono zarys aktualnych kluczowych tendencji badawczych i wyników neuropsychologii sztuki wizualnej. Ponadto krytycznej ocenie poddano modelowe badania określające nasilenie i zakres zmian artystycznych po uszkodzeniu mózgowia.

rather vague. There are no satisfactory reflections over essential questions regarding the nature of relationship between damaged brain and artistic behaviors.

This article presents a critical analysis of the “medical conception” which states that a single piece of art allows the diagnosis of any pathology, e.g. brain pathology. Also, a relatively consistent and pertinent research methodology in the assessment of changes in artistic style after brain injury, is proposed. Finally, a review of current key research trends, results of studies in the neuropsychology of visual art are accompanied by the critical analysis of a standard study design evaluating the quantitative and qualitative aspects of changes in the artistic style following CNS damage.

## Wstęp

Celem artykułu jest krytyczna analiza możliwości oceny neuropsychologicznej zachowań artystycznych w sytuacji epizodu neurologicznego, gdy dochodzi do bardziej lub mniej określonego uszkodzenia mózgowia.

Podejście neuropsychologiczne to jeden ze sposobów eksploracji zjawiska sztuki, obok metod psychologii sztuki, socjologii sztuki czy neurobiologii sztuki. Podejście takie jest także włączane w ramy współczesnej neuroestetyki – interdyscyplinarnego programu badań dotyczących sztuki, w którym zakłada się silne powiązania pomiędzy aktywnością mózgowia i określonymi sposobami odbioru lub wytwarzania dzieł sztuki<sup>1</sup>. Specyfiką podejścia neuropsychologicznego jest analiza zależności pomiędzy efektami uszkodzenia mózgowia o różnej etiologii a zachowaniami artystycznymi<sup>2</sup>.

<sup>1</sup> S. Zeki, *The Woodhull Lecture 1995: Visual art and the visual brain*, “Proceedings of the Royal Institution of Great Britain” 1997, nr 68, s. 29–63; V.S. Ramachandran, W. Hirstein, *Nauka wobec zagadnienia sztuki. Neurologiczna teoria doświadczenia estetycznego*, w: A. Klawiter, W. Dziarnowska (red.), *Studia z kognitywistyki i filozofii umysłu*, Zysk i S-ka Poznań 2006, 327–364. Praca przeglądowo-krytyczna: P. Przybysz, P. Markiewicz, *Neuroestetyka. Przegląd zagadnień i kierunków badań*, w: P. Francuz (red.), *Na ścieżkach neuronauki*, Wyd. KUL, Lublin 2010, s. 109–149.

<sup>2</sup> D.W. Zaidel, *Neuropsychology of art neurological, cognitive, and evolutionary perspectives*, Psychology Press, New York 2005.

Aktualnie neuropsychologia sztuki wizualnej jest tylko niewielkim fragmentem badań i analiz neuropsychologicznych, w nieznanym też stopniu ujawnia się w dziedzinie typowej neuropsychologicznej praktyki klinicznej. Wraz z tym nie ma ustalonej lub dominującej metodologii badań np. zmian stylu artystycznego po uszkodzeniu mózgowia. Brakuje też specyficznego testu neuropsychologicznego dedykowanego pacjentom-artystom w ramach oceny stanu zdolności artystycznych. Stan badań dodatkowo komplikują liczne opisy neurologicznych przypadków artystów, bazujące na samej obserwacji zachowań lub amatorskiej ocenie dzieł, z pominięciem procedur pomiaru empirycznego, m.in. zmiennej czasu od epizodu neurologicznego, stanu neuropsychologicznego lub stanu neuropsychiatrycznego<sup>3</sup>.

Spśród różnych tematów neuropsychologii sztuki wizualnej najczęściej analiz dotyczy zmian zdolności artystycznych u profesjonalnych artystów np. po udarze lub w przebiegu procesu otępiennego. Znacznie mniej badaczy zajmuje się percepcją estetyczną po uszkodzeniu mózgowia u osób uzdolnionych artystycznie i osób bez takich uzdolnień<sup>4</sup>.

W artykule koncentruję się wyłącznie na malarskich dziełach sztuki. Jak dotąd najczęściej analiz neuropsychologicznych dotyczy właśnie takich dzieł. Warto jednak wskazać na interesujące badania nad przetwarzaniem muzycznym po uszkodzeniu mózgowia<sup>5</sup>.

## 1. Diagnoza dzieła malarskiego

Pewna metoda neurologicznej analizy dzieł sztuki pozwala dość szybko rozpoznać nadużycia badawcze. Chodzi o tzw. teorię medyczną, którą w odniesieniu do dzieł malarskich sformułował chirurg okulistyyczny Richard Liebreich w 1872 r. Zgodnie z tą teorią samo dzieło

---

<sup>3</sup> Por. ibidem, s. XIV–XVIII. Przykładem nadmiaru opisów przypadków są następujące prace: J. Bogousslavsky, F. Boller (red.), *Neurological disorders in famous artists*, "Frontiers of Neurology and Neuroscience" vol. 19, Karger Basel 2005; J. Bogousslavsky, M.G. Hennerici (red.), *Neurological disorders in famous artists – part 2*, "Frontiers of Neurology and Neuroscience" vol. 22, Karger, Basel 2007.

<sup>4</sup> A. Chatterjee, *Neuroaesthetics. Growing pains of a new discipline*, (w:) A.P. Shimamura, S. E. Palmer (red.), *Aesthetic science. Connecting minds, brains, and experience*, Oxford University Press, New York 2012, s. 299–317.

<sup>5</sup> Przegląd: K. Habe, *Neuropsychology of music – a rapidly growing branch of psychology*, "Horizons of Psychology" 2010, nr 9 (1), s. 79–98; P. Markiewicz, *Neuronalne korelaty amuzji*, (w:) M. Bogucki, A. Foltyn, P. Podlipniak i in., (red.), *Neuroestetyka muzyki*, Poznańskie Towarzystwo Przyjaciół Nauk, Poznań 2013, s. 227–246. Opisy przypadków zob. D.W. Zaidel, op. cit., s. 87–120.

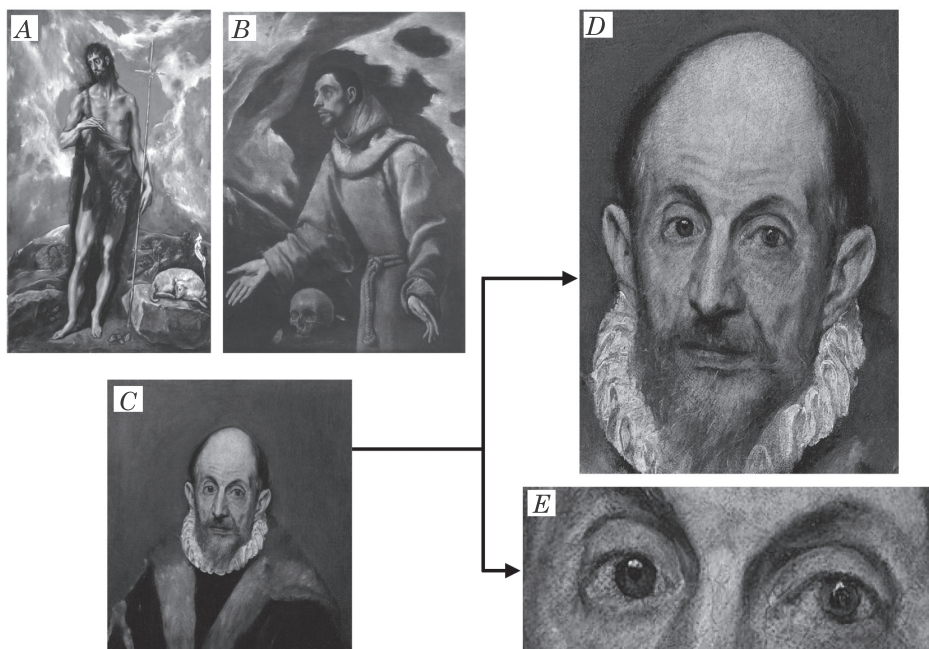
pozwała na diagnozę patologii doświadczanej przez twórcę lub przedstawienie jakiejś formy patologii (np. obserwowanej przez artystę)<sup>6</sup>. Teoria medyczna ma zastosowanie głównie do malarzy z dawnych czasów wobec braku adekwatnych źródeł na temat stanu ich zdrowia. Prawdopodobnie najbardziej znanym przykładem jest analiza dzieł El Greco (Domenikos Theotokopulos, 1541–1614), przedstawiciela manieryzmu w sztuce. El Greco malował nienaturalnie wydłużone postaci oraz detale ich ciała (zob. rys. 1A). Najbardziej dyskutowana była hipoteza zakładająca, że miał on astygmatyzm i dlatego nieświadomie oraz błędnie przedstawiał proporcje ciała ludzkiego – stąd termin „błąd El Greco” (*El Greco fallacy*)<sup>7</sup>. Hipotezę tę sprawdził Stuart M. Anstis i wykazał, że zastosowanie specjalnego okularu cylindrycznego, zwięźającego horyzontalnie o 30% obraz wzrokowy z jednego oka (drugie zasłonięte), nie przynosi stałych efektów zaburzeń proporcji. Osoby badane zostały poproszone o narysowanie kwadratu, gdy patrzyły przez okular. Przy rysowaniu z pamięci początkowo zniekształcały horyzontalnie rysunek kwadratu, ale w kolejnych sesjach te zniekształcenia zanikały. Natomiast podczas próby kopiowania kwadratu nie zaobserwowano większych odchyień. Na tej podstawie Anstis stwierdził, że nawet jeśli El Greco miał astygmatyzm, to i tak nie powinien z tego powodu malować zniekształconych proporcji ze względu na adaptację wzrokową i brak trudności podczas kopiowania (np. malowanie z wykorzystaniem realnej postaci). Dodatkowo – na co zwraca uwagę Anstis – El Greco szkicował postaci na obrazie w prawidłowych proporcjach i wydłużał je w trakcie malowania, co sugeruje świadomy zabieg artystyczny, zgodny zresztą z założeniami manieryzmu<sup>8</sup>.

---

<sup>6</sup> K. Laios, M.M. Moschos, G. Androutsos, *Human anatomy in the painting of Dominikos Theotokopoulos – El Greco (1541–1614)*, „Italian Journal of Anatomy and Embryology” 2017, nr 122(1), s. 2. Przykład pracy stosującej teorię medyczną: O. Appenzeller, J.M. Stevens, R. Kruszynski, S. Walker, *Neurology in ancient faces*, „Journal of Neurology, Neurosurgery & Psychiatry” 2001, nr 70(4), s. 524–529.

<sup>7</sup> Przegląd dyskusji w odniesieniu do hipotezy astygmatyzmu El Greco zob. K. Laios, M.M. Moschos, G. Androutsos, op. cit., s. 1–7.

<sup>8</sup> S.M. Anstis, *Was El Greco astigmatic?*, „Leonardo” 2002, nr 35(2), s. 208. Zastosowanie metody promieniowania rentgenowskiego ujawniło pierwotne prawidłowe proporcje w obrazie zatytułowanym *Pogrzeb hrabiego Orgaza*, (1586–1588). Zob. K. Laios, M.M. Moschos, G. Androutsos, op. cit., s. 4.



**Rys. 1.** Przykłady dzieł malarskich El Greco wykorzystywane w ramach tzw. teorii medycznej. **A:** *Jan Chrzyciel*, 1600, Museo del Patriarca, Walencja. **B:** *Ekstaza świętego Franciszka*, 1575–1580? (autorstwo kwestionowane), Muzeum Diecezjalne, Siedlce. **C:** *Portret starszego mężczyzny*, ok. 1595–1600, Metropolitan Museum, New York. **D:** Fragment dzieła C – twarz. **E:** Fragment dzieła C – oczy. Opisy w tekście. Adaptacja własna.

Z nowszych hipotez można wskazać propozycję Jana Kwoczyńskiego, który dostrzegł w postaciach malowanych przez El Greco objawy zespołu Marfana (zob. rys. 1B), genetycznie uwarunkowanego schorzenia tkanki łącznej, objawiającego się m.in. wydłużonymi kończynami, nienaturalnie długimi palcami i błyszczeniem soczewek ocznych<sup>9</sup>. Hipoteza Kwoczyńskiego dotyczy tylko niektórych postaci z obrazów El Greco, nie pozwala określić powodów ewentualnego przedstawiania patologii genetycznej i zawodzi przy uwzględnieniu prawidłowych proporcji postaci w szkicach El Greco.

Z malarstwem El Greco wiąże się także inna debata, angażująca kontekst neurologiczny. Zespół Bianucci sugeruje, że artysta na obrazie – prawdopodobnie autoportrecie (zob. rys. 1C) – przedstawił takie patologie gałkoruchowe, jak enoftalmię (zapadnięcie lewej gałki

<sup>9</sup> J. Kwoczyński, *The figures in El Greco's paintings have signs of Marfan's syndrome*, „Kardiologia Polska” 2006, nr 64, s. 1214–1220.

ocznej), zeza i być może amblyopię (tzw. leniwe oko)<sup>10</sup>. Badacze wskazują m.in. na asymetrię odbicia światła na rogówkach oczu przedstawionej postaci (zob. rys. 1E) oraz na dyskretne objawy pomijania lewostronnego, sugerujące, że El Greco przeszedł udar prawopółkulowy w okolicach ciemieniowych. Te objawy dotyczą głównie dysproporcji pomiędzy szczegółami lewej i prawej strony sportretowanej twarzy (zob. rys. 1D). W odpowiedzi zespół Santosa-Buesa stwierdził brak naukowych podstaw do sugerowania diagnozy patologii gałkoruchowej i neurologicznej głównie z powodu braku wystarczających informacji o osobie przedstawionej na obrazie oraz braku możliwości zastosowania pomiaru okulistycznego. Część domniemanej patologii wskazanej przez zespół Bianucci wynika z naturalnej i pokazanej przez El Greco asymetrii twarzy i ułożenia przestrzennego. Jeśli już doszukiwać się jakichś problemów, to raczej byłoby to opadanie powiek obserwowane u starszych osób<sup>11</sup>.

Dyskusje wokół dzieł El Greco i poszukiwanie form patologii w jego obrazach sugeruje, że formułowanie hipotez wyłącznie na podstawie dzieł malarskich jest zawodne i może co najwyżej ujawniać zdolności interpretacyjne odbiorcy. Teoria medyczna zawodzi także w tym względzie, że domniemane patologie neurologiczne prezentowane na dawnych obrazach nie mają wsparcia w adekwatnych danych o stanie zdrowia przedstawianych postaci z uwagi na możliwości ówczesnej medycyny. W efekcie teoria medyczna sprzyja formułowaniu fałszywych alarmów (stwierdzanie choroby tam, gdzie jej nie ma) i stanowi część zjawiska, które można roboczo określić jako „apetyt na patologię”. Warto wskazać, że bardziej subtelnie tendencja ta występuje także w odniesieniu do dzieł artystów inspirowanych się przypadkami neurologicznymi<sup>12</sup>. Oba zjawiska mogą wyzwalać nietrafne skojarzenia ze sztuką jako dziedziną wysyconą przypadkami patologicznymi.

---

<sup>10</sup> R. Bianucci, F.F. Marias, O. Appenzeller, *Historical evidence supports El Greco's depiction of a neurological condition in his attributed self-portrait*, „Journal of Neurological Sciences” 2017, nr 372, s. 316–317.

<sup>11</sup> E. Santos-Bueso, A. Arteaga-Sánchez, J. Porta-Etessam i in., *Wrong diagnosis in the supposed self-portrait of El Greco*, „Journal of Neurological Sciences” 2017, nr 375, s. 476–477. Odpowiedź: R. Bianucci, F.F. Marias, O. Appenzeller, op. cit., s. 478.

<sup>12</sup> Przykładem może być malarstwo współczesnego artysty Jeffa Huntingtona. Por. R. Bianucci, A. Perciaccante, O. Appenzeller, *Boy with cortical visual impairment and unilateral hemiparesis in Jeff Huntington's "Slip"*, „Journal of Neurological Sciences” 2011, nr 370, s. 45–46.

## 2. W stronę adekwatnych metod neuropsychologii sztuki wizualnej

Kombinacja danych o dziele malarskim oraz danych z historii medycznej artysty jest punktem wyjścia do formułowania adekwatnej metodologii badań z zakresu neuropsychologii sztuki wizualnej. Bazowanie na samych dziełach prowadzi do trudności właściwych dla teorii medycznej. Z kolei analiza stanu medycznego artysty bez odniesienia do twórczości nie dostarczy żadnych informacji na temat wpływu np. patologii neurologicznej na jakość obrazu. Jeśli zgodzimy się na taki punkt wyjścia, to trzeba ustalić sensowny program badawczy w oparciu o takie dane.

Jak dotąd jedyny program badań neuropsychologicznych w zakresie sztuki sformułowała *implicite* Dahlia W. Zaidel<sup>13</sup>. Obejmuje on m.in. analizę konsekwencji uszkodzenia mózgu znanych artystów w celu ustalenia relacji pomiędzy sztuką i określonymi regionami mózgu. W rekonstrukcji krytycznej Romana Frigga i Catherine Howard główne założenia takiego programu, określonego jako metoda diachronicznej różnicy (ang. *method od diachronic difference* – MDD), są następujące:

- 1) analiza dzieła sztuki przed epizodem neurologicznym;
  - 2) analiza dzieła sztuki po epizodzie neurologicznym;
  - 3) ustalenie zmian estetycznych poprzez porównanie dzieł sztuki sprzed epizodu neurologicznego i po takim epizodzie;
  - 4) stwierdzenie, że zmiany estetyczne to skutek epizodu neurologicznego;
  - 5) ustalenie specyfiki epizodu neurologicznego;
- sformułowanie konkluzji (często *implicite*), że zmiany mózgowia spowodowały zmianę stylu artystycznego i że uszkodzony obszar odpowiada za styl artystyczny z okresu przed uszkodzeniem<sup>14</sup>.


Frigg i Howard wskazują na trudności z realizacją programu Zaidel, wśród których dwa są kluczowe. Po pierwsze, analiza dzieł wybitych artystów jest zbędna. Zamiast tego do realizacji programu neuropsychologicznego wystarczy zwykli absolwenci szkół artystycznych i najlepiej żyjący, ze względu na dostęp do aktualnych badań medycznych i możliwości przeprowadzenia badań bardziej kontrolowanych.

---

<sup>13</sup> D.W. Zaidel, *Neuropsychology of art neurological, cognitive, and evolutionary perspectives*, Psychology Press, New York 2005.

<sup>14</sup> R. Frigg, C. Howard, *Fact and fiction in the neuropsychology of art*, (w:) E. Schellekens, P. Goldie (red.), *The aesthetic mind: philosophy and psychology*, Oxford University Press, Oxford 2011, s. 56.

Po drugie, Zaidel opisuje najczęściej przypadki artystów z wątpliwą historią medyczną, gdy źródła historyczne są niekompletne i nie ma precyzyjnych opisów uszkodzeń mózgowia. W efekcie konkluzje są zbyt ogólne i nie pozwalają na wskazanie funkcjonalnych jednostek wytwarzania sztuki w mózgu<sup>15</sup>.



**Rys. 2.** Przykłady sztuki malarskiej Zlatio Boyadjieva i Williama Utermohlana. **A:** *Autoportret i portret żony artysty* (fragment), 1941, przed udarem. **B:** *To the Slaveghtherhouse* (fragment), 1959, Ruse City Art Gallery. **C:** *Baratsite*, 1964, Boyan Radev Collection. **D-G:** Autoportrety Utermohlana, wykonane w różnych latach (daty powstania określonego autoportretu podano w lewym dolnym rogu). **D:** autoportret wykonany w okresie przedchorobowym. **E-G:** autoportrety wykonane w kolejnych latach rozwoju choroby Alzheimerera.

Źródła: (A-C) Catalog for the exhibition of teh Sofia City Art Gallery, June-August 2013, [online] <<https://lissuu.com/mariaart>>. Obrazy w oryginale barwne (adaptacja własna); (D-G) *The Later Works of William Utermohlen 1995–2000*, katalog z wystawy w The New York Academy of Medicine Presidents Gallery, 22X-27X2006, Myriad Pharmaceuticalis, Inc. Obrazy w oryginale barwne. Adaptacja własna.

Jako przykład Frigg i Howard podają dwa przypadki omawiane przez Zaidel (zob. rys. 2). Bułgarski malarz Zlatio (Zlatiu) Boyadjev (1903–1976), który w 1951 r. przeszedł udar lewopółkulowy skutkujący niedowładem prawej ręki i afazją mieszaną, nauczył się malować sprawną lewą ręką. W porównaniu do okresu sprzed udaru zachował

<sup>15</sup> Ibidem, s. 55–58.



zdolność realistycznego przedstawiana postaci, ale pojawiły się zmiany w zakresie kolorystyki, perspektywy przestrzennej i liczby prezentowanych osób (rys. 2A-C)<sup>16</sup>.

Drugi przypadek to William Utermohlen (1933–2007), który od 57 roku życia doświadczał powolnego i stopniowego obniżenia ogólnego funkcjonowania poznawczego w przebiegu choroby Alzheimera. Badanie MRI (rezonans magnetyczny) ujawniło uogólnione obupółkulowe zaniki korowe w obrębie mózgowia. Wraz z postępem choroby Utermohlen malował coraz mniej realistycznie i bardziej abstrakcyjnie, zaś w autoportretach występowały różne zniekształcenia. Coraz bardziej uwidoczniały się trudności w zakresie perspektywy, głębi i koloru (w końcowej fazie choroby Utermohlen zrezygnował z używania kolorów) (rys. 2E-2G)<sup>17</sup>.

Frigg i Howard twierdzą, że oba przedstawione przez Zaidel przypadki pozwalają co najwyżej na bardzo ogólnikowe konkluzje, że: (1) istnieje związek uszkodzenia lewej półkuli mózgu ze zdolnościami w zakresie stosowania perspektywy przestrzennej i zróżnicowanej kolorystyki (przypadek Boyadjieva), (2) istnieje związek na poziomie ogólnego nieprawidłowego działania kory mózgu i tendencji do abstrakcyjnych przedstawień malarskich (przypadek Utermohlena). Takie konkluzje ich zdaniem nie pozwalają na precyzyjny opis funkcjonalny poszczególnych obszarów mózgowia w dziedzinie sztuki. Dopiero analiza wszystkich możliwych stadiów powstawania dzieła sztuki (od szkicu do produktu finalnego) w powiązaniu z określoną aktywnością mózgowia pozwala na sensowne konkluzje w ramach holistycznie pojętej neuropsychologii sztuki wizualnej<sup>18</sup>.

Stanowisko Frigga i Howard zasadniczo wydaje się trafne. Jednak ma ono wady lub braki metodologiczne.

A. Nie jest jasne, jaki jest związek twórczości artystycznej i ogólnej aktywności motorycznej, poznawczej i emocjonalnej artysty. Inaczej mówiąc: czy działalność artystyczna ma charakter modułarny neurologicznie, czy też wynika z ogólnego stanu motorycznego, poznawczego i emocjonalnego artysty? Bez takiego ustalenia kategoria modułów funkcjonalnych wytwarzania sztuki w mózgu praktycznie nie ma specjalnego znaczenia dla programu badań neuropsychologicznych. Przykłady Boyadjieva i Utermohlena sugerują, że ogólny stan artysty może wpływać na jego aktywność artystyczną. Boyadjiev był praworęczny

<sup>16</sup> Ibidem, s. 55–56. D.W. Zaidel, op. cit., s. 30–32, 213–214.

<sup>17</sup> R. Frigg, C. Howard, op. cit., s. 56. D.W. Zaidel, op. cit., s. 43–44.

<sup>18</sup> R. Frigg, C. Howard, op. cit., s. 56. D.W. Zaidel, op. cit., s. 57.

i musiał nauczyć się malować lewą ręką. Używanie przeuczonej ręki mogło do pewnego stopnia decydować o technice malowania. Z kolei Utermohlen w miarę postępów choroby Alzheimera ujawniał coraz bardziej nasilone deficyty poznawcze<sup>19</sup>. W efekcie do programu badawczego należałoby włączyć ocenę stanu poznawczo-motorycznego artysty przed epizodem neurologicznym oraz po takim epizodzie. Być może dzięki takiemu podejściu można byłoby ustalić, co w procesie tworzenia dzieła sztuki jest bardziej zależne od wyjściowego stanu poznawczo-motorycznego, a co jest względnie niezależne od takiego stanu. Warto wskazać, że w wielu przypadkach to obecnie mało realistyczny postulat, gdyż nie przeprowadza się badań wstępnych w oczekiwaniu na możliwe wystąpienie epizodu neurologicznego. Jednak w niektórych sytuacjach klinicznych, np. przy operacjach głębokiej stymulacji mózgu, leczeniu tętniaków i przy kontrolowanej farmakoterapii w chorobie Parkinsona lub depresji poudarowej, wskazany postulat ma zastosowanie.

**B.** Pojęcie epizodu neurologicznego jako ściśle kryterium czasowe porównywania zmian stylu artystycznego jest wątpliwe. W przypadku udaru, urazu czaszkowo-mózgowego lub operacji neurochirurgicznej można dość precyzyjnie określić ten czas. Ale tego typu epizod może poprzedzać (poza urazami) faza przedchorobowa, gdy już występują subkliniczne objawy patologii, np. w przebiegu rozwoju guza mózgu lub zmian niedokrwiennych z powodu zwężenia światła tętnic mózgowych. Subkliniczna postać patologii mózgowej może wpływać na jakość dzieła artystycznego, ale typowo nie jest w ogóle kontrolowana. Poza tym, jeśli nawet ustalimy moment epizodu neurologicznego, to i tak zazwyczaj musi upłynąć jakiś czas, aby artysta mógł wrócić do np. malowania obrazów. Powodem tego jest m.in. fakt hospitalizacji, niesprawność w fazie ostrej np. udaru, epizody depresji pourazowej lub konieczność przystosowania się do nowych warunków życia. W efekcie pierwsze dzieło artystyczne po epizodzie neurologicznym może powstać po kilku miesiącach lub latach od wystąpienia takiego epizodu. W tym czasie następują dynamiczne zmiany o charakterze rekonwalescencji, które również typowo nie są kontrolowane w perspektywie twórczości artystycznej. Jednak największe trudności z kategorią epizodu neurologicznego występują w przypadku chorób neurozwyrodnieniowych przebiegających z otępieniem. W tym przypadku moment patologii jest

<sup>19</sup> Wyniki badań neuropsychologicznych Utermohlena pomiędzy 61 r.ż. (diagnoza neurologiczna) i 66 r.ż., zob. S.J. Crutch, R. Isaacs, M.N. Rossor, *Some workmen can blame their tools: artistic change in an individual with Alzheimer's disease*, „Lancet” 2001, nr 357, s. 2129–2133.

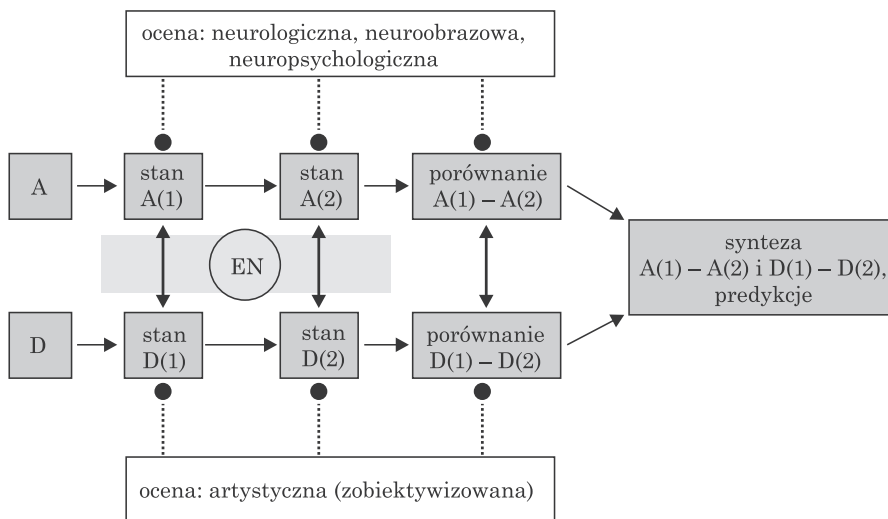
typowo zestawiany z pierwszą diagnozą, która może być opóźniona nawet o kilka lat. Dodatkowo, w chorobach neurodegeneracyjnych pogorszenie stanu poznawczego może mieć różną dynamikę i w sposób niejednorodny wpływać na jakość dzieła artystycznego. To oznacza, że w takich sytuacjach należałoby kontrolować poszczególne stadia choroby. Podsumowując – pojęcie epizodu neurologicznego należy traktować bardziej elastycznie i każdorazowo określić wymiary czasowe oceny neuropsychologicznej dzieła artystycznego.

C. Analiza dzieł artystycznych przed i po epizodzie neurologicznym oraz ustalenie zmian estetycznych poprzez porównanie dzieł wymaga określenia metody oceny artystyczno-estetycznej. Frigg i Howard oraz Zaidel pomijają ten aspekt. W pracy Zaidel można znaleźć liczne opisy przypadków artystów po epizodach neurologicznych, których dzieła są analizowane intuicyjnie lub perswazyjnie (wskazywanie na domniemane zmiany). Takie podejście ma charakter bardziej anegdotyczny niż naukowy i wiąże się z wystąpieniem licznych błędów wynikających z analizy czysto subiektywnej. W konsekwencji program neuropsychologii sztuki wizualnej wymaga zastosowania zobiektywizowanych metod oceny zmian artystyczno-estetycznych po epizodzie neurologicznym. Można wskazać dwie takie metody. Pierwsza z nich – *Assessment of Art Attributes* (AAA) – polega na ocenie metodą sędziów kompetentnych poszczególnych cech dzieła artystycznego w wymiarze formalno-stylistycznym (sześć cech, np. głębia przestrzenna, nasycenie koloru, temperatura koloru) oraz wymiarze treściowo-przedstawieniowym (sześć cech, np. poziom realizmu, styl emocjonalny, symbolizm)<sup>20</sup>. Zastosowanie metody AAA pozwoliło m.in. na wskazanie podobieństw i różnic w zmianie stylu artystycznego w przypadku dwóch artystów po udarze lewopółkulowym: Zlatio Boyadjieva i Katherine Sherwood i jednego po udarze prawopółkulowym: Lovisa Corintha<sup>21</sup>. Natomiast druga metoda polega na zastosowaniu analizy fraktalnej obrazów cyfrowych i pozwala ocenić zmiany na poziomie stopnia złożoności

<sup>20</sup> A. Chatterjee, P. Widick, R. Sternschein i in., *The assessment of art attributes*, „Empirical Studies of the Arts” 2010, nr 28(2), s. 207–222. Inną zobiektywizowaną metodą jest CAT (*Consensual Assessment Technique*), wykorzystywana do oceny poziomu kreatywności artystycznej. Przykład zastosowania CAT w analizie produkcji artystycznej pacjentki z behawioralnym wariantem otępienia czołowo-skroniowego (bvFTD), zob. L.C. de Souza, H.C. Guimarães, A.L. Teixeira i in., *Frontal lobe neurology and the creative mind*, „Frontiers in Psychology” 2016, nr 5(761), s. 1–21. Inny przykład: V. Drago, G.P. Crucian, P.S. Foster i in., *Lewy body dementia and creativity: case report*, „Neuropsychologia” 2006, nr 44(14), s. 3011–3015.

<sup>21</sup> A. Chatterjee, B. Bromberger, W.B. Smith II i in., *Artistic production following brain damage: A study of three artists*, „Leonardo” 2011, nr 44(5), s. 405–410.

kompozycyjnej dzieł malarskich oraz pośrednio wyznaczyć wzorce zmian dla różnych patologii neurologicznych<sup>22</sup>.



**Rys. 3.** Schemat postępowania w procedurze oceny zmian stylu artystycznego po epizodzie neurologicznym. Oznaczenia: **A**: artysta, **stan A(1)**: stan artysty w czasie 1, **D**: dzieło artystyczne, **stan D(1)**: stan dzieła w czasie 1, **EN**: epizod neurologiczny. Źródło: opracowanie własne.

Biorąc pod uwagę powyższe dane, wydaje się, że optymalny projekt oceny zmian stylu artystycznego po epizodzie neurologicznym wymaga spełnienia kilku warunków (zob rys. 3):

1) stan poznawczo-motoryczno-emocjonalny artysty powinien być systematycznie kontrolowany w kontekście epizodu neurologicznego, najlepiej w warunkach przed takim epizodem i po nim, zaś do kontroli stanu artysty wymagana jest każdorazowo ocena neurologiczna, neuroobrazowa (neuroradiologiczna) i neuropsychologiczna;

2) stan dzieła artystycznego powinien być kontrolowany, najlepiej w procedurach oceny obiektywnej (np. metoda fraktalna) lub zobiekty-

<sup>22</sup> A. Forsythe, T. Williams, R.G. Reilly, *What paint can tell us: A fractal analysis of neurological changes in seven artists*, „Neuropsychology” 2017, nr 31(1), s. 1–10. Po raz pierwszy metoda analizy fraktalnej została zastosowana do różnicowania stopnia autentyczności dzieł Jacksona Pollocka. Por. R.P. Taylor, A.P. Micolich, D. Jonas, *Fractal analysis of Pollock's drip paintings*, „Nature” 1999, nr 399, s. 422. Późniejsza praca: R.P. Taylor, R. Guzman, T.P. Martin i in., *Authenticating Pollock paintings using fractal geometry*, „Pattern Recognition Letters” 2007, nr 28(6), s. 695–702. Zastosowanie analizy fraktalnej do oceny estetycznej, zob. A. Forsythe, M. Nadal, N. Sheehy i in., *Predicting beauty: Fractal dimension and visual complexity in art*, „British Journal of Psychology” 2011, nr 102, s. 49–70.

wizowanej (np. metoda AAA), jak też w odniesieniu do czasu epizodu neurologicznego;

3) dane o stanie poznawczo-motoryczno-emocjonalnym artysty należy korelować ze stanem dzieła artystycznego w danym czasie (rys. 3 – strzałki dwukierunkowe pionowe);

4) epizod neurologiczny jako kryterium czasowe różnicowania zmian stylu artystycznego trzeba określić możliwie jak najdokładniej;

5) dopiero po spełnieniu warunków 1–4 możliwa jest globalna synteza danych i proces formułowania predykcji na temat funkcjonalnych modułów w mózgu związanych z tworzeniem dzieł sztuki.

Przedstawiony schemat metodologii badań z zakresu neuropsychologii sztuki można traktować jako punkt wyjścia do oceny dotychczasowych badań. Jest to projekt idealistyczny, który posiada jednak liczne możliwe konkretyzacje. Aktualnie niewiele jest prac, które spełniałyby wszystkie kryteria 1–5. Większość bowiem nie spełnia kryterium 2 (zobiektywizowana ocena wytworu artystycznego), co od razu wskazuje na wartość uzyskiwanych wyników. Taki stan rzeczy w procesie ewolucji naukowej można określić jako wstępny etap zbierania danych, wskazywania powtarzalnych wyników i orientowania się w tematyce badawczej.

Warto wskazać na jeszcze jeden problem metodologiczny. W wielu pracach stan poznawczo-motoryczno-emocjonalny artysty przed epizodem neurologicznym nie został określony. Dopiero choroba wymusza badania neurologiczne, neuroobrazowe lub neuropsychologiczne. Jest to zjawisko typowe i prawdopodobnie nie ulegnie zmianie. Wówczas jedyną pośrednią informacją o stanie artysty przed epizodem neurologicznym jest analiza dzieła artystycznego. Najczęściej zakłada się przy tym, że przed epizodem neurologicznym (np. przed udarem) artysta nie ujawniał objawów patologii i tworzył obrazy, które mogą stanowić punkt odniesienia przy porównaniach z tymi z okresu po takim epizodzie. To założenie jest z wielu powodów wątpliwe (np. artysta mógł w fazie przedchorobowej ujawniać pewne cechy charakterystyczne dla pełnoobjawowego stadium choroby). Jednak w niektórych przypadkach można śledzić zmiany artystyczne w kontekście rozwoju zaburzeń neurologicznych. Tak będzie w przypadku analizy zmian artystycznych w chorobach neurodegeneracyjnych lub w stanach przed/po zabiegach neurochirurgicznych (zob. pkt 3 i 4).

### 3. Synteza danych neuropsychologii sztuki wizualnej – faza zbierania danych

Zgodnie z uwagami w pkt 2 artykułu, część wyników dotychczasowych badań i spekulacji na temat związków pomiędzy uszkodzonym mózgiem i sztuką wizualną można potraktować jako coś w rodzaju mapy tematycznej. Dzięki temu zyskujemy większą orientację w zakresie poruszanych zagadnień, sposobu ich opracowywania, specyficznych tendencji interpretacyjnych i kluczowych obszarów tematycznych. Wydaje się, że najważniejsze kwestie w neuropsychologii sztuki wizualnej (ograniczonej do sztuki malarskiej) można przedstawić w kilku punktach.

#### 3.1. Zmiana stylu

Po uszkodzeniu mózgu o różnej etiologii wielu artystów zmienia w sposób niezamierzony swój styl artystyczny<sup>23</sup>. Poziom samoświadomości artyści po epizodzie neurologicznym nie jest typowo badany. U niektórych osób następuje degradacja zdolności i tym samym obniżenie jakości artystycznej dzieł (np. Utermohlen, zob. rys. 2 D-G), u innych można zaobserwować specyficzny wzrost zdolności lub zmianę stylu (np. Boyadjiev, zob. rys. 2 A-C). Poza tym niektórzy zachowują swoje zdolności artystyczne po epizodzie neurologicznym lub utrzymują takie zdolności w dłuższym wymiarze czasu pomimo nasilającego się procesu neurodegeneracyjnego (zob. rys. 7A-F, 8 D-E)<sup>24</sup>. Na tym etapie badań nie ma ogólnego modelu wyjaśniającego powyższe różnicowanie.

Zmiana stylu artystycznego zależy częściowo od typu epizodu neurologicznego. W tej mierze występują dwa główne obszary badawcze: pierwszy obejmuje artystów po uszkodzeniach w wyniku udaru lub innych uszkodzeń ogniskowych, drugi eksploruje przypadki arty-

<sup>23</sup> E.B. Petcu, K. Sherwood, A. Popa-Wagner i in., *Artistic skills recovery and compensation in visual artists after stroke*, „Frontiers in Neurology” (2016), nr 7(76), s. 1–12; A. Mazzucchi, E. Sinforiani, F. Boller, *Focal cerebral lesions and painting abilities*, (w:) S. Finger, D.W. Zaidel, F. Boller, J. Bogousslavsky (red.), *The fine arts, neurology, and neuroscience*, „Progress in Brain Research” vol. 204, Elsevier, Amsterdam 2013, s. 71–98.

<sup>24</sup> Zestawienie typów zmian artystycznych po uszkodzeniach obszarów głównie czołowo-skroniowych mózgu o różnej etiologii, zob. E.B. Petcu, K. Sherwood, A. Popa-Wagner i in., op. cit., s. 5–11. Przykład zachowania zdolności artystycznych w chorobie Alzheimer’a: L.R. Fornazzari, *Preserved painting creativity in artists with Alzheimer’s disease*, „European Journal of Neurology” 2005, nr 12, s. 419–424.

stów z różnego typu chorobami neurozwyrodnieniowymi, jak np. z chorobą Alzheimera czy chorobą Parkinsona.

### 3.2. Zmiany po udarze mózgu i innych ogniskowych uszkodzeniach OUN


W przypadku udarów lub ogniskowych uszkodzeń mózgu o innej etiologii podstawowy wymiar analiz dotyczy strony uszkodzenia mózgu, tzn. czy uszkodzenie ma charakter lewopółkulowy – LH (ang. *left hemisphere*), czy prawopółkulowy – RH (ang. *right hemisphere*). Dotychczasowe wnioski na temat zmian stylu artystycznego po lezji określonej półkuli mózgu są zróżnicowane i zależą od typu przyjętej metodologii.

Przykładowo, zespół Mazzucchi porównał historycznie i czysto obserwacyjnie dokonania sześciu artystów malarzy (trzech z uszkodzeniami LH i trzech z uszkodzeniami RH) według sześciu kryteriów (ogólna kompozycja, powtarzalność tematyczna i stylistyczna, stosowanie koloru, ogólny styl malarski, cechy autoportretów, próby powrotu do stylu sprzed epizodu neurologicznego)<sup>25</sup>. Artyści z uszkodzeniami LH ujawniają: (1) tendencję do fragmentaryzacji przedstawień scen i obiektów oraz trudności w wykorzystywaniu perspektywy przestrzennej, (2) stosowanie powtarzalnych tematów i cech stylistycznych zwłaszcza po epizodzie neurologicznym, np. w postaci wzorów geometrycznych, (3) stosowanie uproszczonej i stonowanej palety kolorystycznej, (4) coraz większą zdolność kompensacji w przypadku przestawiania się na lewą rękę, (5) tendencję do malowania autoportretów, (6) zróżnicowany sposób nawiązywania do stylu sprzed epizodu neurologicznego (od braku takiego nawiązywania do stałego nawiązywania). Z kolei artyści z uszkodzeniami RH charakteryzują się: (1) większą deterioracją w zakresie wykorzystania przestrzeni trójwymiarowej oraz przedstawianiem postaci w ogólnych zarysach i bez koordynacji przestrzennej z pozostałymi elementami kompozycyjnymi, (2) powtarzalnością tematyczno-stylistyczną w nawiązaniu do czasu sprzed epizodu neurologicznego, (3) stosowaniem uproszczonej, ale kontrastowej i niestonowanej palety kolorystycznej, (4) brakiem precyzji motorycznej podczas malowania, (5) brakiem realizowania autoportretów, (6) zróżnicowanym sposobem nawiązywania do stylu sprzed epizodu neurologicznego.

---

<sup>25</sup> A. Mazzucchi, E. Sinforiani, F. Boller, op. cit., s. 71–98. Artyści z uszkodzeniami LH to: Zlatyu Boyadjiev (1903–1976), Afro Basaldella (1912–1976) i Gianfranco Fasce (1927–2003). Artyści z uszkodzeniami RH: Lovis Corinth (1858–1925), Otto Dix (1891–1969) i Segundo Agelvis (1899–1988).

Podstawowa trudność artystów po uszkodzeniach prawopółkulowych dotyczy zdolności wzrokowo-przestrzennych, a najbardziej zwracają uwagę cechy pomijania lewostronnego oraz apraksji konstrukcyjnej (zob. rys. 8 B-C). Zespół Mazzucchi sugeruje, że profil zmian stylu u artystów z uszkodzeniem LH i RH wskazuje na specjalizację półkuliową, ale nie przedstawia szczegółowej argumentacji w tym zakresie.



**Rys. 4.** Przykłady zmian stylu artystycznego po udarze mózgu lewopółkulowym i prawopółkulowym. **A:** Gianfranco Fasce, *Atlantide*, 1970, kolekcja prywatna. **B:** Gianfranco Fasce, *Contrasti bianchi e scuri*, 1985, kolekcja prywatna. **C:** Segundo Agelvis, *Retrato de Hombre*, 1976, kolekcja prywatna. **D:** Segundo Agelvis, *Retrato de Hombre*, 1988, kolekcja prywatna. A-D: fragmenty obrazów, obrazy w oryginale barwne.

Źródło: A. Mazzucchi, E. Sinforiani, F. Boller, *Focal cerebral lesions and painting abilities*, (w:) S. Finger, D.W. Zaidel, F. Boller, J. Bogousslavsky (red.), *The fine arts, neurology, and neuroscience*, "Progress in Brain Research" vol. 204, Elsevier, Amsterdam 2013, s. 71–98. Adaptacja własna.

Z kolei zespół Petcu dokonał analizy bazy danych PubMed (lata 1995–2015) i w ten sposób uzyskał informacje na temat artystów z udarami RH (N=10) i LH (N=5), którzy kontynuowali prace artystyczne po epizodzie neurologicznym. W przeciwieństwie do ustaleń zespołu Mazzucchi, ta analiza wykazała, iż grupa artystów po uszkodzeniach LH jest bardziej zróżnicowana w zakresie zmiany stylu artystycznego po epizodzie neurologicznym i nie stosuje typowo stylu opar-



tego na powtarzalności tematycznej i kompozycyjnej. Poza tym część takich artystów po udarze mózgu ujawnia wyraźną ewolucję stylu artystycznego<sup>26</sup>.

Jeszcze inny przykład możliwości oceny wpływu udaru mózgu na styl artystyczny przedstawił zespół Chatterjee. W ramach metody AAA sędziowie (N=60) oceniali w pięciostopniowej skali Likerta cechy treściowe i formalne dzieł malarskich dwóch artystów po udarze LH: Zlathio Boyadjieva i Katherine Sherwood, oraz jednego artysty po udarze RH: Lovisa Corinthy. Stwierdzono istotne statystycznie różnice przy porównaniu większości badanych cech treściowo-formalnych (12 zdefiniowanych w metodzie AAA) dzieł sprzed udaru i po udarze. We wszystkich badanych przypadkach malarstwo po epizodzie neurologicznym było oceniane jako bardziej abstrakcyjne, słabiej zorganizowane pod względem przestrzennym, mniej realistyczne, bardziej niejedolite pod względem kolorystycznym i wykonywane swobodniejszym ruchem pędzla. Poza tym dzieła artystów po udarze LH zostały ocenione jako bardziej symboliczne<sup>27</sup>.

Przedstawione próby oceny zmian stylu artystycznego po udarze mózgu wskazują na niekompatybilne wyniki przy próbie ich uogólnienia. Powodem tego są różne metody analizy, niewielkie próby osób badanych oraz w większości brak dokładnych danych o epizodzie neurologicznym i brak danych z oceny funkcji motoryczno-poznawczo-emocjonalnych. Dodatkowym utrudnieniem są dowolnie przyjmowane kryteria czasu powstawania dzieł kwalifikowanych do oceny.

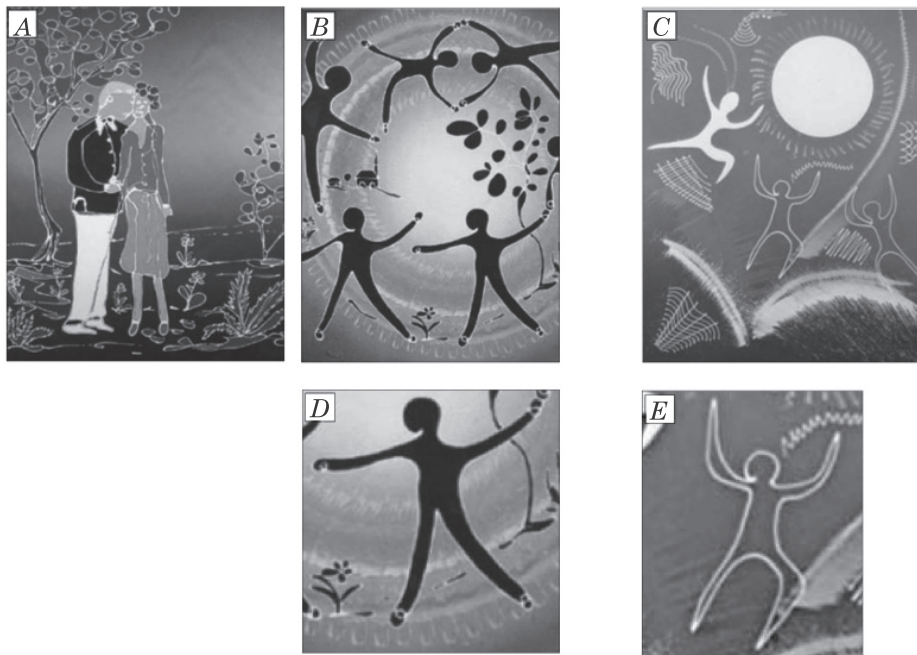
Można jednak wskazać bardziej precyzyjne próby określenia stopnia zmian artystycznych po udarze mózgu. Zespół Annoniego opisał przypadki dwóch profesjonalnych artystów po niewielkich udarach, którzy nieświadomie zaczęli malować w odmiennym stylu<sup>28</sup>. Pierwszy z nich doznał udaru niedokrwiennego w lewych obszarach potylicznych w okolicach V1 i V2, co spowodowało niedowidzenie kwadrantowe (po-tem mroczki okołosrodkowe), wytwórcze doznania wizualne i dyschromatopsję w górnym prawym kwadrancie pola widzenia (błyski, linie). W badaniu neuropsychologicznym i neuropsychiatrycznym (5 miesięcy po epizodzie) stwierdzono brak deficytów ogólnego funkcjonowania poznawczego, niewielkie trudności w zadaniach wzrokowo-przestrzennych i wykonawczych oraz nasilenie zaburzeń emocjonalnych (impul-

<sup>26</sup> E.B. Petcu, K. Sherwood, A. Popa-Wagner i in., op. cit., s. 1–12.

<sup>27</sup> A. Chatterjee, B. Bromberger, W.B. Smith II, op. cit., s. 405–410.

<sup>28</sup> J.M. Annoni, G. Devuyt, A. Carota, L. Bruggimann, J. Bogousslavsky, *Changes in artistic style after minor posterior stroke*, „Journal of Neurology, Neurosurgery & Psychiatry” 2005, nr 76(6), s. 797–803.

sywność, zmienność nastroju, stany lękowe i zachowania unikające, czyli objawy typowe dla umiarkowanej postaci zaburzeń po stresie porazowym – PTSD) i motywacyjnych. Przed udarem jego malarstwo było uproszczone stylistycznie i ekspresyjne. Dominowały w nim schematyczne postacie ludzkie oraz kształty geometryczne (rys. 5 A-B). Po miesiącu od epizodu neurologicznego pacjent zaczął ponownie tworzyć dzieła artystyczne. Dopiero pod wpływem krewnych i klientów uświadomił sobie zmiany w przedstawianiu kończyn postaci (ostre zakończenia, bez detali) i samych postaci (bardziej stylizowane), wykorzystywanie monochromatycznych barw i uproszczenie relacji przestrzennych w tle obrazu (rys. 5 C-E). Dwóch niezależnych sędziów określiło malarstwo poudarowe pacjenta jako uproszczone, bardziej abstrakcyjne i symboliczne oraz wyraźniej akcentujące elementy świetlne<sup>29</sup>.



**Rys. 5.** Zmiana stylu artystycznego po udarze niedokrwinnym mózgu w lewych obszarach potylicznych. **A, B:** obrazy namalowane przed udarem. **C:** obraz wykonany cztery miesiące po udarze. **D:** powiększenie detalu z obrazu B. **E:** powiększenie detalu z obrazu C (opis w tekście). **A-C:** fragmenty obrazów, obrazy w oryginalne barwy.

Źródło: J.M. Annoni, G. Devuyt, A. Carota, L. Bruggimann, J. Bogousslavsky, *Changes in artistic style after minor posterior stroke*, „Journal of Neurology, Neurosurgery & Psychiatry” 2005, nr 76(6), s. 797–803. Adaptacja własna.

<sup>29</sup> Ibidem, s. 797–799.

Drugi z badanych artystów doznał niewielkiego udaru w okolicach środkowych lewego wzgórza. Przed udarem malował głównie pejzaże w stylu, który został określony przez krytyków mianem figuratywnego impresjonizmu. W badaniu neuropsychologicznym (rok po epizodzie neurologicznym) również stwierdzono brak deficytów ogólnego funkcjonowania poznawczego, niewielkie trudności w zadaniach angażujących funkcje wykonawcze i zdolności wyobrazeniowe. Sam artysta wskazał na nasiloną impulsywność własną i brak zainteresowania regułami życia społecznego. W wywiadzie psychiatrycznym stwierdzono obniżenie zdolności kontroli emocjonalnej. Powrót do malowania obrazów nastąpił po dwóch tygodniach od udaru. Nowością było przede wszystkim oburęczne stosowanie pędzla, co się wcześniej nie zdarzało. Podobnie jak w poprzednio opisanym przypadku, uświadomienie zmiany stylu artystycznego nastąpiło dopiero pod wpływem opinii klientów artysty. Zmiana polegała głównie na malowaniu obrazów bardziej realistycznych, bardziej nasyconych kolorystycznie, z większą dbałością o detale i strukturę przestrzenną kompozycji. Dwóch niezależnych sędziów stwierdziło w malarstwie poudarowym większą organizację geometryczną, nasilone akcenty kolorystyczne i większą trafność w przedstawianiu detali. Interesujące jest to, że wykorzystywanie lewej ręki do malowania (poprzednio artysta używał tylko prawej) wiązało się z subiektywnym poczuciem wzrostu produktywności w zakresie akcentu kolorystycznego i wyrazu emocjonalnego<sup>30</sup>.

Zaobserwowane zmiany w stylu artystycznym po relatywnie niewielkich udarach zespół Annoniego wyjaśnia następująco. Przede wszystkim takie zmiany nie zostały spowodowane świadomym i kontrolowanym wyborem. W obu przypadkach nastąpiły po pewnym odroczeniu i zobserwowały je osoby trzecie. Wobec tego opisane zmiany prawdopodobnie wynikają z uszkodzeń mózgowia, w tym wypadku obszarów tylnych. Efektem nawet niewielkich lezji w tych obszarach mogą być zmiany na poziomie procesów twórczych, przejawiające się np. modyfikacjami stylistycznymi w obrazach malarskich. Dodatkowo fakt, że obaj artyści doznali uszkodzeń lewopółkulowych jest zbieżne z założeniami teorii paradoksalnej facylitacji funkcjonalnej prawej półkuli<sup>31</sup>. Zgod-

<sup>30</sup> Ibidem, s. 799–800.

<sup>31</sup> Inicjatorem teorii paradoksalnej facylitacji w neurologii był Narinder Kapur, zob. idem, *Paradoxical functional facilitation in brain-behaviour research. A critical review*, „Brain” 1996, nr 119(5), s. 1775–90. Bardziej aktualna wersja teorii hamowania-rozhamowania procesów twórczych po uszkodzeniu mózgowia zob. I.V. Viskontas, B.L. Miller, *Paradoxical creativity and adjustment in neurological condition*, (w:) N. Kapur i in., *The paradoxical brain*, Cambridge University Press, Cambridge 2011, s. 221–233.

nie z tą teorią, uszkodzenie mózgu w lewej, typowo językowej i kategoryjnej półkuli, powoduje kompensację w drugiej półkuli i wystąpienie nowych cech, np. w stylu malarskim. Istnieją też inne możliwości interpretacyjne. W obu przypadkach stwierdzono mniej zaawansowane dysfunkcje wykonawcze i emocjonalne. Takie zaburzenia również mogą ujawnić się w stylu artystycznym, np. w postaci mniejszej kontroli całości kompozycji lub uproszczeń tematyczno-stylistycznych<sup>32</sup>.

Ustalenia i predykcje zespołu Annoniego pokazują, jak ważną sprawą jest dokładna charakterystyka epizodu neurologicznego, informacje z badania neurologicznego oraz dane z badań neuropsychologicznych i neuropsychiatrycznych, a także z wywiadu środowiskowego. Dzięki temu możliwe jest wskazanie kilku opcji wyjaśniających zmiany artystyczne po lezji mózgu, które wymagałyby kontroli w dalszych badaniach. Ograniczeniem badań zespołu Annoniego jest brak danych o stanie motoryczno-poznawczo-emocjonalnym artystów sprzed udaru, co powoduje, że wyjaśnienia odwołujące się do dysfunkcji wykonawczych i emocjonalnych mogą być zawodne.

### 3.3. Zmiany twórczości artystycznej w chorobach neurozwyrodnieniowych

Praktycznie całkowicie odmienną dziedziną obserwacji zmian artystycznych po epizodzie neurologicznym są różnego typu choroby neurodegeneracyjne. Ich wartość w dziedzinie neuropsychologii sztuki wizualnej jest następująca. Po pierwsze, procesy neurozwyrodnieniowe pozwalają śledzić ewolucję lub dynamikę stylu artystycznego wraz z postępem choroby. Po drugie, istnieją określone typy i warianty neurodegeneracji, co umożliwi identyfikowanie grup pacjentów w ramach wspólnej patologii. Procesy neurozwyrodnieniowe można przy tym podzielić na charakteryzujące się uogólnionym zanikiem mózgowym (np. klasyczny wariant choroby Alzheimerera, zob. rys. 2 C-G) lub też względnie wybiórczym zanikiem mózgowia, który może być początkowo ograniczony tylko do jednej półkuli lub okolicy mózgu (np. w zwyrodnieniu czołowo-skroniowym)<sup>33</sup>.

---

<sup>32</sup> J.M. Annoni, G. Devuyt, A. Carota, L. Bruggimann, J. Bogousslavsky, op. cit., s. 800–801.

<sup>33</sup> Z.A. Miller, B.L. Miller, *A cognitive behavioral neurological approach to aesthetics*, (w:) A.P. Shimamura, S. E. Palmer (red.), op. cit., s. 361. Por. G.D. Schott, *Pictures as a neurological tool: Lessons from enhanced and emergent artistry in brain disease*, „Brain” 2012, nr 135(6), s. 1947–1963.

Z rozległego obszaru chorób neurozwyrodnieniowych i ich konsekwencji można wybrać na użytek artykułu najszerzej eksplorowaną badawczo kategorię spektrum zwyrodnienia czołowo-skroniowego (ang. *frontotemporal lobar degeneration* – FTLD). Warto jednak wskazać na inne dziedziny analiz zachowań artystycznych w neurodegeneracjach, które na tym etapie mają charakter eksploracyjny i wynikają z ogólnego postępu wiedzy o samych chorobach układu nerwowego. Wśród nich wyróżniają się badania dotyczące zmian stylu artystycznego: (1) po głębokiej stymulacji mózgu (ang. *deep brain stimulation* – DBS) w chorobie Parkinsona<sup>34</sup>, (2) w procesie rozwoju niektórych chorób, np. zwyrodnienia korowo-podstawnego (ang. *corticobasal degeneration* – CBD)<sup>35</sup>, (3) w otępieniach o wczesnym początku i gwałtownym przebiegu<sup>36</sup>, (4) w innych otępieniach, typowo trudnych w rozpoznawaniu<sup>37</sup>.

Znaczna liczba obserwacji zachowań artystycznych w chorobach neurozwyrodnieniowych dotyczy niejednorodnego spektrum zespołów klinicznych, określanego jako zwyrodnienie czołowo-skroniowe (FTD). W ramach FTLD wyróżnia się obecnie wariant behawioralny (bvFTD), wariant semantyczny (otępienie semantyczne, ang. *semantic dementia* – SD; inaczej: wariant skroniowy FTD) i wariant niepełny (postępująca afazja z zaburzoną płynnością mowy, ang. *progressive nonfluent aphasia* – PNFA; inaczej: niepełna postać afazji pierwotnej postępującej)<sup>38</sup>. Warianty te, choć porządkują spektrum manifestacji klinicznych FTLD, nie są powszechnie przyjmowane i w pracach poświęconych związkom sztuki i demencji widoczna jest pewna swoboda terminologiczna. Ponadto podział ten nie zawiera zespołów klinicznych z dominacją objawów ruchowych, takich jak np. zespół korowo-podstawny.

Generalnie w FTD obserwuje się defekty funkcjonowania obszarów skroniowych i czołowych z zachowaniem aktywności funkcjonalnej prawej półkuli i tylnych obszarów lewej półkuli mózgu. Właśnie te za-

<sup>34</sup> K. Witt, P. Krack, G. Deuschl, *Change in artistic expression related to subthalamic stimulation*, „Journal of Neurology” 2006, nr 253(7), s. 955–956.

<sup>35</sup> G. Fisman-Kleiner, S.E. Black, A.E. Lang, *Neurodegenerative disease and the evolution of art: The effects of presumed corticobasal degeneration in a professional artist*, „Movement Disorders” 2003, nr 18(3), s. 294–302.

<sup>36</sup> V. Budrys, K. Skullerud, D. Petroska i in., *Dementia and art: Neuronal intermediate filament inclusion disease and dissolution of artistic creativity*, „European Neurology” 2007, nr 57(3), s. 137–144.

<sup>37</sup> Np. otępienie z ciałami Lewy’ego (DLB – *dementia with Lewy bodies*), przykład zmian artystycznych: V. Drago, G.P. Crucian, P.S. Foster i in., op. cit., s. 3011–3015.

<sup>38</sup> Z.A. Miller, B.L. Miller, op. cit., s. 361–363.

chowane obszary są traktowane jako kluczowe dla aktywności artystycznej. W ten sposób FTD może służyć jako naturalny model badań zachowań artystycznych<sup>39</sup>.

W otępieniu semantycznym (SD, wariant skroniowy FTD) na tle zachowanej zdolności kopiowania występują nasilone trudności z tworzeniem reprezentacji wizualnych w odwołaniu do wiedzy semantycznej<sup>40</sup>. Cechą wspólną obrazów malarskich osób z SD jest fotograficzny realizm i brak jakości symbolicznych lub abstrakcyjnych. Dodatkowo wspólne jest nadmierne, a nawet obsesyjne skupienie artysty na danym obrazie, często skutkujące wielokrotnymi korektami i brakiem zainteresowania innymi aspektami życia<sup>41</sup>. Niestety, brakuje szczegółowych opisów przypadków profesjonalnych artystów malarzy z takim wariantem FTLTD. Typowo podawane przykłady malarskie w tym kontekście dotyczą artystów amatorów, którzy dopiero w trakcie trwania choroby podjęli aktywność artystyczną<sup>42</sup>.

Faktycznie, epizod neurologiczny może wyzwolić pewne zdolności artystyczne u osób, które wcześniej ich nie ujawniały<sup>43</sup>. W tym ostatnim przypadku obserwuje się – zwłaszcza w dysfunkcjach czołowych i skroniowych (głównie wariant semantyczny i behawioralny FTD) – obecność zachowań obsesyjno-kompulsywnych w dziedzinie artystycznej (nasilona koncentracja uwagi, powtarzalność tematyczna, dążenie do perfekcji), względną niezależność pomiędzy aktywnością artystyczną i ogólną deterioracją poznawczą oraz występowanie zachowań nieadekwatnych społecznie<sup>44</sup>. Dzięki temu możliwe jest wykształcenie w krótkim czasie umiejętności artystycznych. Jak dotąd nie poznano neurokognitywnego mechanizmu nadmiernego zain-

<sup>39</sup> Ibidem, s. 360–361.

<sup>40</sup> B.L. Miller, M. Ponton, D.F. Benson i in., *Enhanced artistic creativity with temporal lobe degeneration*, „Lancet” 1996, nr 348(9043), s. 1744–1755. Statystyka występowania nasilonych zdolności artystycznych w ogólnej grupie FTD (N=69) zob. B.L. Miller, K. Boone, J. Cummings i in., *Functional correlates of musical and visual talent in frontotemporal dementia*, „British Journal of Psychiatry” 2000, nr 176(5), s. 458–463.

<sup>41</sup> Z.A. Miller, B.L. Miller, op. cit., s. 363–364.

<sup>42</sup> Por. przykłady artystów-amatorów w: B.L. Miller, J. Cummings, F. Mishkin i in., *Emergence of artistic talent in frontotemporal dementia*, „Neurology” 1998, nr 51(4), s. 978–982.

<sup>43</sup> L.C. de Souza, H.C. Guimarães, A.L. Teixeira i in., op. cit., s. 1–21.

<sup>44</sup> Ibidem, s. 13–16. Por. B.L. Miller, J. Cummings, F. Mishkin i in., op. cit., s. 978–982; M.F. Lythgoe, T.A. Pollak, M. Kalmus i in., *Obsessive, prolific artistic output following subarachnoid hemorrhage*, „Neurology” 2005, nr 64(2), s. 397–398; C. Thomas-Anterion, C. Creac’h, E. Dionet i in., *De novo artistic activity following insular-SII ischemia*, „Pain” 2010, nr 150(1), s. 121–127.

teresowania wytwarzaniem sztuki przez nieliczną grupę osób z dysfunkcjami czołowymi.

Aktywność artystyczną w przypadku wariantu semantycznego można wyjaśniać następująco. Po pierwsze, osoby z SD ujawniają często zachowania o charakterze obsesyjno-kompulsywnym, co oznacza patologiczną koncentrację uwagi na własnej twórczości. Dzięki temu artyści mogą uzyskiwać znaczne postępy stylistyczne w relatywnie krótkim czasie. Taka hipoteza nie pozwala jednak wyjaśnić, dlaczego dzieła osób z SD są wysyczone fotograficznym realizmem i praktycznie pozbawione cech symboliczno-abstrakcyjnych (pacjenci mogą tylko tworzyć na podstawie wzoru). Po drugie, istnieje hipoteza, że w mózgach osób z SD dochodzi do paradoksalnej funkcjonalnej facylitacji, gdy uszkodzenie jakiegoś obszaru wyzwala aktywność innego obszaru. W przypadku artystów z SD zarejestrowano w badaniu SPECT (ang. *single-photon emission computed tomography*) prawidłową aktywność w tylnych obszarach prawopółkulowych i niektórych obszarach czołowych (kora przedczołowa grzbietowo-boczna, obszary przyśrodkowe), co prawdopodobnie stanowi neuroanatomiczny substrat aktywności artystycznej (zdolności wzrokowo-przestrzenne i zdolności wykonawczo-motywacyjne). Jednocześnie u osób z SD obserwuje się znaczną dysfunkcję biegunów skroniowych. Oba czynniki mogą wpływać na ograniczenie tendencji abstrakcyjno-symbolicznych i wyzwolenie tych fotorealistycznych<sup>45</sup>.

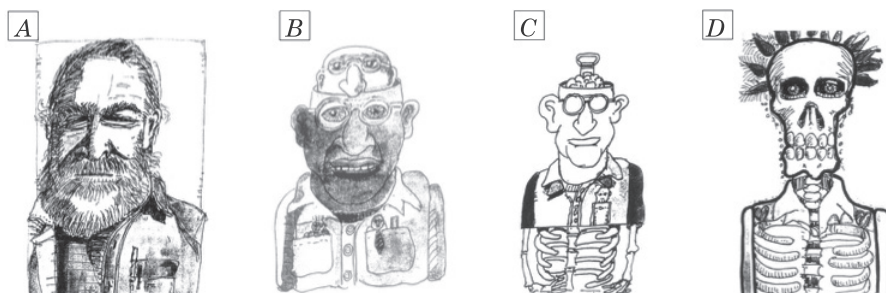
Z kolei w wariacie behawioralnym FTD uszkodzenia dotyczą bardziej obszarów płatów czołowych (obustronnie). Skutkiem tego są obserwowalne zmiany zachowania i osobowości, nierzadko o charakterze aspołecznym. Takie zaburzenia mają także swoje konsekwencje w procesie tworzenia dzieł sztuki wizualnej. Mendez i Perryman opisali m.in. przypadek fotografika i grafika z hipoperfuzją czołowo-skroniową (badanie SPECT) oraz towarzyszącymi deficytami funkcji wykonawczych i pamięciowych przy zachowanych funkcjach wzrokowo-przestrzennych. W codziennym życiu ujawniał on zaburzenia społeczne (np. utrudniał wykonywanie zadań innym osobom w miejscu pracy, przestał dbać o higienę), empatii i mowy (od prawie mutyzmu do hiperoralności) oraz obecność zachowań obsesyjnych i żarłoczości. W miarę postępu procesu neurodegeneracyjnego tworzone przez niego karykatury postaci zaczęły przypominać modele anatomo-

---

<sup>45</sup> Z.A. Miller, B.L. Miller, op. cit., s. 365–366. Inne możliwe wyjaśnienie fotorealizmu w otepieniach semantycznych wykorzystuje badania sawantów zob. P. Przybysz, P. Markiewicz, op. cit., s. 135–138.

miczne (rys. 6). Jednocześnie rysowane obiekty i zwierzęta nie były zmodyfikowane<sup>46</sup>.

Wyjaśnienie zmian stylu artystycznego w wariantcie behawioralnym FTD akcentuje przede wszystkim dysfunkcje struktur czołowych, odpowiadających m.in. za zdolności empatyzowania i hamowania nieadekwatnych społecznie zachowań. W takim przypadku nasilone karykatury mogą być efektem deficytów poznania społecznego i reakcji społecznych.



**Rys. 6.** Karykatury wykonane przez grafika-fotografika z bvFTD. **A:** karykatura sprzed okresu chorobowego, **B-C:** karykatury z okresu pierwszych dwóch lat od diagnozy, **D:** karykatura z późniejszej fazy – po trzech latach od diagnozy.

Źródło: M.F. Mendez, K.M. Perryman, *Disrupted facial empathy in drawings from artists with frontotemporal dementia*, „Neurocase” 2003, nr 9(1), s. 45–47. Adaptacja własna.

Postęp wiedzy na temat związków neurodegeneracji ze sztuką wizualną dostarczyły opisy przypadków artystów z wariantem językowym FTLD (postępująca afazja z zaburzoną płynnością mowy – PNFA). Ten zespół zaburzeń wynika z uszkodzenia obszaru wokół bruzdy Sylwiusza z zajęciem wyspy po stronie lewej i objawia się zaburzeniami mowy ekspresyjnej (niepłynnością wypowiedzi, wzmożonym wysiłkiem artykulacyjnym, apraksją mowy i agramatyzmem)<sup>47</sup>.

Zespół Mella opisał przypadek chińsko-amerykańskiej malarki z PNFA, która zachowała zdolność tworzenia dzieł sztuki pomimo nasilonych deficytów językowych. Pierwsze objawy choroby pojawiły

<sup>46</sup> M.F. Mendez, K.M. Perryman, *Disrupted facial empathy in drawings from artists with frontotemporal dementia*, „Neurocase” 2003, nr 9(1), s. 45–47. Inny przypadek przedstawiania zniekształconych twarzy zob. A. Liu, K. Werner, S. Roy i in., *A case study of an emerging visual artist with frontotemporal lobar degeneration and amyotrophic lateral sclerosis*, „Neurocase” 2009, nr 15(3), s. 235–247.

<sup>47</sup> W.W. Seeley, B.R. Matthews, R.K. Crawford i in., *Unravelling Boléro: progressive aphasia, transmodal creativity and the right posterior neocortex*, „Brain” 2008, nr 131(1), s. 39.




się w 1986 r., natomiast w 1995 r. zrezygnowała z pracy nauczycielskiej ze względu na narastające trudności językowe i organizacyjne. W tym czasie nadal malowała i stworzyła prawdopodobnie najlepsze swoje dzieła. Dopiero w 2000 r. została sformułowana diagnoza PNFA (MRI wykazał zaniki czołowe nasilone w stopniu umiarkowanym, z przewagą po stronie lewej oraz łagodny lewostronny zanik płata skroniowego). W badaniu neuropsychologicznym stwierdzono deficyty mowy ekspresyjnej (w tym mowę nie płynną, wysiłkową), deficyty wykonawcze, spowolnienie motoryczne i trudności z koordynacją prawej ręki. Zachowane zostały zdolności kopiowania wzorów i rozumienia poleceń, zaś umiejętność nazywania konfrontacyjnego była obniżona. W miarę postępu choroby styl artystyczny ulegał zmianie w zakresie palety barwnej. Artystka malowała coraz mniej realistycznych obrazów i przestawała dbać o detale kompozycji (rys. 7 A-C)<sup>48</sup>.

Z kolei zespół Seeleya opisał przypadek artystki Anne Adams (1940–2007), która pomimo postępującego PNFA nadal malowała obrazy. W trakcie trwania choroby zarejestrowano liczne zmiany strukturalne i funkcjonalne w badaniach neuroobrazowych, przede wszystkim zanik i hipoaktywację obszarów lewej półkuli w dolnych obszarach czołowych, co prawdopodobnie odpowiadało zaburzeniom językowym. Poza tym stwierdzono hiperaktywność oraz wzrost gęstości istoty szarej w prawopółkulowych obszarach (zakręt ciemieniowy dolny / płacik ciemieniowy górny, zakręt skroniowy górny). W badaniu neuropsychologicznym ujawnił się deficyt ogólnego funkcjonowania poznawczego (MMSE), deficyty uczenia się i pamięci na materiale słuchowo-werbalnym, deficyty nazywania i kalkulii oraz selektywne deficyty funkcji wykonawczych. Funkcje wzrokowo-przestrzenne i pamięć materiału przestrzennego zostały zachowane. Według autorów badań, zmiany strukturalne i funkcjonalne w przypadku Adams były prawdopodobnie powiązane z aktywnością artystyczną i zmianami stylu artystycznego (rys. 7 D-F)<sup>49</sup>.

---

<sup>48</sup> J.C. Mell, S.M. Howard, B.L. Miller, *Art and the brain: The influence of frontotemporal dementia on an accomplished artist*, „Neurology” 2003, nr 60(10), s. 1707–1710.

<sup>49</sup> W.W. Seeley, B.R. Matthews, R.K. Crawford i in., op. cit., s. 39–49.



**Rys. 7.** Zmiana stylu artystycznego w FTLA. A-C obrazy wykonane przez chińsko-amerykańską malarkę z FTLA. **A:** *Quan Yin*, obraz z okresu przedchorobowego. **B:** *Male Nude Series*, obraz wykonany po ok. dziewięciu latach od pierwszych symptomów choroby, gdy artystka miała objawy głębokiej afazji. **C:** *Four Masks*, obraz wykonany po 13 latach od pierwszych symptomów choroby. **D:** *Arbutus leaves*, 1998, obraz z okresu przedchorobowego. **E:** 2002, nasilony realizm fotograficzny, obraz powstały na dwa lata przed oficjalną diagnozą. **F:** *Amsterdam*, 2004, w tym czasie artystka miała głębokie trudności mowy ekspresyjnej. Wszystkie obrazy w oryginale barwne.

Źródła: (A-C) J.C. Mell, S.M. Howard, B.L. Miller, *Art and the brain: The influence of frontotemporal dementia on an accomplished artist*, „Neurology” 2003, nr 60(10), s. 1708–1709 (adaptacja własna); (D-F) Online: <<https://academic.oup.com/brain/article/131/1/39/346188>>. Adaptacja własna.

Jednoczesna dysfunkcja okolic czołowych dolnych po stronie lewej i wzmocnienie okolic ciemieniowych tylnych po stronie prawej może wskazywać na obecność wyspecjalizowanej sieci mózgowej. Prawdopodobnie u zdrowych ludzi aktywność dolnych części lewego płata czołowego hamuje aktywność tylnej części prawego płata ciemieniowego, co zbiega się z wymogami codziennego życia w postaci nasilonego używania mowy ekspresyjnej oraz umiejętności symboliczno-abstrakcyjnych. U Anne Adams uszkodzenia mogły zablokować taki proces hamowania i tym samym wzmocnić specyficzne funkcje wzrokowo-wizualne, zarządzane przez obszary ciemieniowe. Dodatkowym efektem zniesienia wspomnianej blokady były zmiany morfologiczne w tylnej części płata ciemieniowego po stronie prawej. Dlatego też postępujące zmiany neu-

rodegeneracyjne doprowadziły do zmiany stylu artystycznego. Styl Adams w okresie przedchorobowym charakteryzowały abstrakcyjne obrazy z powtarzalnymi geometrycznymi detalami (rys. 7D). Wraz z postępem choroby zaczął dominować styl fotorealistyczny. Prawdopodobnie w wyniku postępu procesu neurozwyrodnieniowego artystka traciła zdolność reprezentacji językowo-kategorialnej, ale zyskiwała coraz większą zdolność realistycznego przedstawiania wizualnego (rys. 7E-F)<sup>50</sup>.

Opisane dwa przykłady zachowanej i zmienionej aktywności artystycznej w wariacie niepełnym (PNFA) nie są zbieżne. W pierwszym przypadku ewolucja stylu artystycznego zmierzała w kierunku coraz mniejszego realizmu, a w drugim odwrotnie – w kierunku fotograficznego realizmu. Taka sytuacja może wynikać z niewielkiej liczby opisanych przypadków i w konsekwencji z braku dokładniej wiedzy na temat artystycznych wymiarów PNFA. Przyszłe badania pomogą ustalić ewentualne możliwe warianty PNFA, które pozwalałyby ocenić stan neurodegeneracji i stan funkcji poznawczych w powiązaniu z zmianą stylu artystycznego. Nie bez znaczenia jest także czas badania. Zbyt późne jego przeprowadzenie (jak to ma miejsce w pierwszym przypadku) znacznie utrudnia rozpoznanie ewentualnych związków zablokowanych obszarów językowych i twórczości artystycznej. Powodem tego jest fakt, że wraz z postępem neurodegeneracji nasilają się także inne niż językowe deficyty motoryczno-poznawczo-emocjonalne. Warto jednak wskazać, że przypadek Anne Adams potwierdza założenia teorii paradoksalnej facylitacji funkcjonalnej.

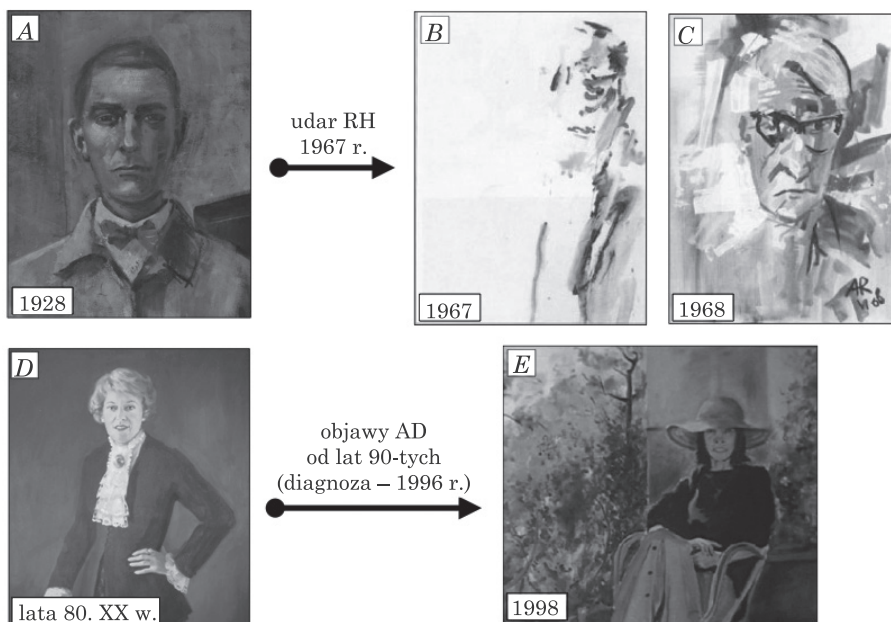
### **3.4. Modularność artystyczna**

Po epizodzie neurologicznym część artystów ujawnia zmianę stylu artystycznego zgodnie z dominującymi objawami syndromu patologicznego, natomiast inni wytwarzają dzieła sztuki do pewnego stopnia niezależnie od objawów patologii. Taka obserwacja może stanowić punkt wyjścia w dyskusji na temat modularnego charakteru twórczości artystycznej w mózgowiu.

Przykład zmiany stylu artystycznego wynikającego z ogólnej patologii mózgowej ilustruje przypadek niemieckiego malarza Antona Raderscheidta (1892–1970), który w 1967 r. przeszedł udar RH, skutkujący niedowładem lewostronnym LS, niedowidzeniem połowicznym lewostronnym, pomijaniem stronnym i prozopagnozją. Przed udarem

<sup>50</sup> Ibidem, s. 40–47.

Raderscheidt malował dzieła w stylu ikonicznym, z akcentem na detale kompozycji (rys. 8A)<sup>51</sup>. Po udarze ujawniał przede wszystkim trudności w zakresie lewostronnej organizacji kompozycji, co było skutkiem ogólniejszego deficytu pomijania stronnego (rys. 8 B-C).



**Rys. 8.** Wpływ patologii mózkowej na styl artystyczny. **A:** Anton Raderscheidt, *Autoportret*, 1928, kolekcja prywatna. **B-C:** Autoportrety sporządzone przez Raderscheidta po udarze prawopółkulowym. **B:** 1967, dwa miesiące po udarze, **C:** 1968, osiem miesięcy po udarze. B-C: widoczne są objawy pomijania stronnego zarówno lewej części obrazu, jak i prawej (dla widza lewej) części twarzy i ubrania. Objawy pomijania stronnego ulegały stopniowemu osłabieniu, ale nawet osiem miesięcy po udarze są rozpoznawalne. **D:** Danae Chambers, portret Flory MacDonald wykonany w okresie przedchorobowym, wczesne lata 80. XX wieku. **E:** Autoportret wykonany na kilka miesięcy przed ubezwłasnowolnieniem w zakładzie opiekuńczym, 1998. Detale twarzy były wielokrotnie poprawiane. W tym czasie Chambers uzyskiwała wynik w przesiewowej skali oceny stanu poznawczego MMSE=8 (wynik maksymalny=30).

Źródła: (A) katalog z aukcji, [online] <[www.lempertz.com/en/catalogues/lot/932-1/353-anton-raederscheidt.html](http://www.lempertz.com/en/catalogues/lot/932-1/353-anton-raederscheidt.html)>; (B-C) A. Berti, S.F. Cappa, A. Folegatti, *Spatial representations, distortions and alterations in the graphic and artistic production of brain-damaged patients and of famous artists*, "Functional Neurology" 2007, nr 22(4), s. 243–256. Adaptacja własna; (D-E) L. Fornazzari, *Preserved painting creativity in an artist with Alzheimer's disease*, "European Journal of Neurology" 2005, nr 12(6), s. 422. Adaptacja własna.

<sup>51</sup> E.B. Petcu, K. Sherwood, A. Popa-Wagner i in., op. cit., s. 6.

Z kolei przypadek kanadyjskiej malarki Danae Chambers (1941–2013) sugeruje, że zdolności artystyczne mogą utrzymywać się przez lata, pomimo postępującego procesu neurozwyrodnieniowego. Chambers w okresie przedchorobowym malowała obrazy realistyczne, głównie portrety znanych osobistości (rys. 8D). W latach 90. XX wieku pojawiły się pierwsze symptomy deficytów poznawczych, obniżenie zdolności węchowych i trudności z realizacją wymogów finansowych. Objawy te nasilały się wraz z wiekiem. Badanie neurologiczne i neuropsychologiczne zostało wykonane w 1996 r. Zdiagnozowano wczesny początek choroby Alzheimera. Stwierdzono też uogólnione deficyty poznawcze, zaburzenia pamięci i uczenia się materiału słuchowo-werbalnego, deficyty mowy ekspresyjnej i deficyty wykonawcze. Zachowane zostały zdolności uwagi i pamięci w zadaniach wzrokowo-przestrzennych, za wyjątkiem przypominania informacji wizualnych po dłuższym odroczeniu. W następnych latach rejestrowano postępujące obniżenie sprawności poznawczej. W 1999 r. Chambers została umieszczona w zakładzie opiekuńczym jako osoba niezdolna do samodzielnej egzystencji. Pomimo znaczącego nasilenia zaburzeń poznawczych, była w stanie malować obrazy nawet kilka miesięcy przed ubezwłasnowolnieniem. Dopiero od 1998 r. ujawniły się symptomy patologii w jej dziełach malarskich – na poziomie różnicowania figury i tła oraz w zakresie proporcji twarzy (rys. 8E)<sup>52</sup>.

Przypadek Raderscheidta wskazuje, że niektóre patologie mózgowe, w wyniku uszkodzenia prawej półkuli mózgu, mogą w sposób globalny zakłócać styl artystyczny. Wówczas cechy dzieła sztuki stanowią część ogólnej symptomatologii dominującego zaburzenia. Z kolei przypadek Chambers potwierdza, że choroby neurozwyrodnieniowe mniej negatywnie wpływają na twórczość artystyczną, przynajmniej do określonego poziomu zaawansowania zmian w mózgowiu. W tym kontekście ćwiczone przez lata umiejętności artystyczne mogą zostać względnie nienaruszone i stanowić izolowany obszar zachowanych zdolności w ogólnie zakłóconym funkcjonowaniu poznawczym. Warto też wskazać, że taka konstatacja może odnosić się do półkulowej specjalizacji w przypadku aktywności artystycznej.

---

<sup>52</sup> L. Fornazzari, *Preserved painting creativity in an artist with Alzheimer's disease*, „European Journal of Neurology” 2005, nr 12(6), s. 419–424.

## 4. Analiza modelowego badania

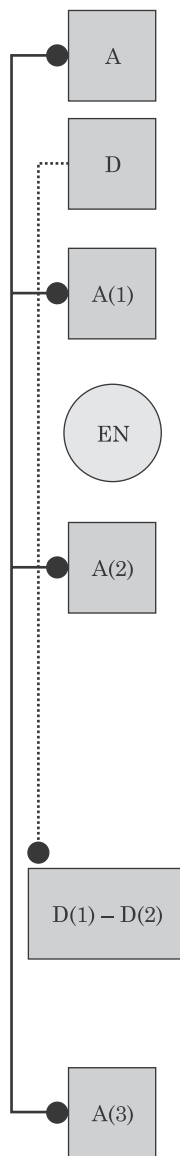
Na koniec warto przyrzeć się badaniom zespołu Takahaty, które można potraktować jako optymalne z perspektywy sformułowanego modelu postępowania w procedurze oceny zmian stylu artystycznego po epizodzie neurologicznym<sup>53</sup>. W tym badaniu udało się ocenić stan neurologiczny i poznawczy pacjenta w okresie przed uszkodzeniem mózgu i po uszkodzeniu, co samo w sobie jest rzadką możliwością badawczą. Badacze sugerują, że po uszkodzeniach lewych obszarów czołowych może nasilić się tendencja do bardziej realistycznych metrycznie sposobów przedstawiania scen w obrazach malarskich. Schemat badania zespołu Takahaty (zgodnie z modelem przedstawionym w pkt 2 artykułu) zaprezentowano na rysunku 9.

Badania zespołu Takahaty są interesujące także z innych powodów. Po udarze krwotocznym w wyniku embolizacji tętniaka artysta J.N. spontanicznie powrócił do malowania obrazów (około rok po udarze). Obrazy po epizodzie neurologicznym nawiązywały tematycznie do dzieł sprzed epizodu, ale sugerowały obecność nowych jakości artystycznych (rys. 10). Dlatego badacze zaprojektowali ocenę metodą sędziów kompetentnych, która potwierdziła wstępne przypuszczenia.

**Rys. 9.** Schemat badania zespołu Takahaty wg przyjętego w artykule modelu. Oznaczenia: **A**: artysta, **A(1)**: stan artysty przed epizodem neurologicznym, **A(2)**, **A(3)**: stan artysty po epizodzie neurologicznym, **D**: dzieło artystyczne, **D(1)**: dzieło sztuki przed epizodem neurologicznym, **D(2)**: dzieło sztuki po epizodzie neurologicznym, **EN**: epizod neurologiczny, **D(1)-D(2)**: procedura porównania stanu dzieła przed i po epizodzie neurologicznym. Inne skróty: J.N.: osoba badana, MRI: rezonans magnetyczny, CT: tomografia komputerowa, SPECT: tomografia emisyjna pojedynczego fotonu, MMSE: Mini Mental State Examination, WAIS-III: Wechsler Adult Intelligence Scale –III, RBMT: The Rivermead Behavioral Memory Test, BADS: Behavioral Assessment of Dysexecutive Syndrome, ROCFT: Rey- Osterrieth's Complex Figure Test, WMS-R: Wechsler Memory Scale-Revised, Digit Span: Powtarzanie Cyfr (z baterii WAIS), 7 Words: test uczenia się i zapamiętywania 7 słów, RAVLT: Rey's Auditory Verbal Learning Test, RST: Reading Span Test, WCST: Wisconsin Card Sorting Test. Źródło: K. Takahata, F. Saito, T. Muramatsu i in., *Emergence of realism: Enhanced visual artistry and high accuracy of visual numerosity representation after left prefrontal damage*, "Neuropsychologia" 2014, nr 57(1), s. 38–49. Adaptacja własna.

---

<sup>53</sup> K. Takahata, F. Saito, T. Muramatsu i in., *Emergence of realism: Enhanced visual artistry and high accuracy of visual numerosity representation after left prefrontal damage*, "Neuropsychologia" 2014, nr 57(1), s. 38–49.



J.N., mężczyzna, 64 r.ż., praworęczny, obecnie na emeryturze, poprzednio pracownik biurowy, nadciśnienie tętnicze od 10. lat, lata edukacji = 14, ukończone 2 lata wyższej szkoły artystycznej.

Obrazy malarskie, technika olejna, pastelowa. Łączna liczba obrazów = 12. D(1): jeden obraz namalowany przed EN – portret żony, D(2): jeden obraz namalowany po EN – portret żony. Inne obrazy: łącznie 11, 1 sprzed EN i 10 po EN.

Badanie neuroradiologiczne 1: 64 r.ż. – tętniak w tętnicy przedniej mózgu, rozpoznany podczas badań kontrolnych (badanie MRI) kwalifikowany do operacji neurochirurgicznej embolizacji tętniaka. Badanie neuropsychologiczne 1: MMSE, pamięć operacyjna werbalna, uczenie się słów, funkcje wykonawcze – wyniki w normie.

Ostry zawał krwotoczny po embolizacji tętniaka (embolizacja 2 miesiące po diagnozie) w lewych przednich obszarach czołowych, wskutek obkurczenia naczyniowego (badanie CT).

Badanie neuroradiologiczne 3: MRI w fazie chronicznej – stan po udarze krwotocznym w lewych obszarach czołowych, od obszarów brzuszno-przyśrodkowych do przednich obszarów grzbietowo-bocznych, z zajęciem istoty białej. Dodatkowo – łagodne zaniki korowe. Badanie neuropsychologiczne 2 (2 lata po operacji): ogólny poziom intelektualno-poznawczy w normie (MMSE, WAIS-III), zachowana pamięć w codziennych sytuacjach (RBMT), zachowane ogólne funkcjonowanie wykonawcze (BADS), zachowane zdolności wzrokowo-przestrzenne (kopiowanie złożonych wzorów, odroczone odtwarzanie – ROCFT), przeciętne wyniki w zakresie pamięci werbalnej, pamięci ogólnej, odroczonego przypominania zdolności skupiania uwagi (WMS-R, Digit Span, 7 Words). Obniżenie wydolności lub deficyty w zakresie: wzrokowej (WMS-R), uczenia się przypominania materiału słuchowo-werbalnego (RAVLT), pamięci operacyjnej werbalnej (RST), elastyczności poznawczej (WCST) i fluencji słownej.

Ocena artystyczna zobiektywizowana. Metoda oceny sędziów kompetentnych, analiza ślepa (N = 27) profesjonalni krytycy sztuki. Materiał do oceny: dwa obrazy, 1 sprzed EN i 1 po EN (portrety żony J.N.). Ocena w zakresie 7 komponentów artystycznych (estetyka-piękno, realizm, kompozycja, kolor, nowość – wyjątkowe jakości, wzbudzanie emocji, techniki malarskie) w skali 1-10. Wyniki: ogólne obraz po EN różni się od obrazu sprzed EN, jest bardziej realistyczny i mniej wysycony kolorystycznie (różnice statystycznie istotne).

Badanie neuroradiologiczne 4: SPECT – hipoperfuzja w lewych obszarach czołowych odpowiadających zmianie poudarowej, hiperperfuzja głównie w okolicach prążkowania i w prawych obszarach ciemieniowych (kora śródciemieniowa, przedklinek) – wyniki odniesione do grupy osób zdrowych w podobnej grupie wiekowej.

Dodatkowe badanie – 3 próby eksperymentalne dotyczące zdolności wzrokowej reprezentacji liczbowo-metrycznej (dzielenie linii, szacowanie liczby kropek, porównywanie liczby kropek). Wynik: w 3 próbach J.N. uzyskał znacznie wyższe wyniki w porównaniu do osób z grupy odniesienia (N = 9).



obraz wykonany  
w 55 r. ż.

epizod neurologiczny w 64 r. ż.

obraz wykonany  
w 67 r. ż.

**Rys. 10.** Dwa obrazy pacjenta J.N. poddane procedurze oceny przez sędziów kompetentnych. **A:** portret żony artysty wykonany przez udarem. **B:** portret żony artysty wykonany po operacji neurochirurgicznej i po udarze. Obrazy w oryginale barwne.

Źródło: jw. Adaptacja własna.

Przeprowadzone badania neuropsychologiczne po epizodzie neurologicznym nie ujawniły specyficznych zdolności J.N., które sugerowała obserwacja obrazów z tego okresu i potwierdziły badania dodatkowe. To może oznaczać, że testy neuropsychologiczne mogą nie być wystarczająco czułe na zmiany stylu artystycznego po uszkodzeniu mózgu lub po prostu należałoby wykonać bardziej dokładną ocenę neuropsychologiczną. Dlatego przynajmniej w niektórych sytuacjach oceny zmian stylu artystycznego należałoby przeprowadzić bardziej szczegółowych i celowanych badań eksperymentalnych, które mogłyby wychwycić np. poznawcze podstawy nowych lub zmienionych umiejętności artystycznych.

Testowana przez zespół Takahaty hipoteza badawcza (nasilona tendencja do realizmu artystycznego jest związana z dysponowaniem dokładnych reprezentacji metryczno-liczbowych) może wspierać teorię funkcjonalnej facylitacji mózgowej (pkt 3.2 w artykule). Zgodnie z nią uszkodzenie obwodów neuronalnych w lewych obszarach czołowych nasila aktywność innych obszarów, np. tylnych ciemieniowych w prawej półkuli, czego potwierdzeniem mogą być wyniki badań SPECT. W sensie funkcjonalnym brak typowego hamowania ze strony obszarów czołowych prawdopodobnie zwiększa aktywność reprezentacji wi-



zualnych w zakresie liczbowych parametrów, czego przejawem będzie bardziej realistyczne przedstawianie np. cech metrycznych budynków lub postaci.

Warto jednak wskazać na istotne ograniczenia badań zespołu Takahaty:

1. Liczba dzieł poddanych analizie przez sędziów kompetentnych jest niska. Biorąc pod uwagę, że oba porównywane obrazy dzieł 12 lat, można wskazywać na inne niż neurologiczne czynniki wpływające na zmianę stylu artystycznego (np. zmiany w zakresie zdolności widzenia optycznego, stan wiedzy pacjenta na temat własnej żony itp.).

2. Wykonane badania neuropsychologiczne nr 1 oraz nr 2 różnią się co do zastosowanych testów. Generalnie w badaniu nr 2 zastosowano znacznie więcej testów. To wskazuje, że zakres porównania wyników jest ograniczony. Poza tym w badaniu nr 2 uzyskano niezgodne wyniki na poziomie oceny stanu poszczególnych funkcji poznawczych (np. pamięć operacyjna werbalna, pamięć wzrokowa). Autorzy badań nie wyjaśniają takich obserwacji, które potencjalnie są wartościowe w interpretacji stwierdzonego nasilenia wizualnych zdolności liczbowo-metrycznych.

3. Poważnym ograniczeniem analizowanych badań jest brak oceny neuropsychiatrycznej i neurologicznej. Bez takich danych nie można wykluczyć ewentualnego wpływu np. depresji lub dysfunkcji motorycznych na zmianę stylu artystycznego.

4. Badanie SPECT po epizodzie neurologicznym wykonano bez ukierunkowanego zadania (co jest specyfiką tego typu badania). Dlatego uzyskane wyniki pokazują różnice z grupą normatywną, ale nie mają bezpośredniego odniesienia do twórczości artystycznej.

5. Dodatkowa procedura eksperymentalna w postaci trzech zadań wzrokowo-przestrzennych także ma charakter *post hoc*. W efekcie nie wiadomo, czy J.N. nie dysponował wyjątkowymi zdolnościami przed epizodem neurologicznym.

## Podsumowanie

Neuropsychologia sztuki wizualnej to jedna z dyscyplin empirycznych współczesnej neuroestetyki – interdyscyplinarnego programu badawczego zajmującego się badaniem związków pomiędzy aktywnością układu nerwowego i dziedziną sztuki. Jak dotąd badania neuropsychologiczne w zakresie sztuki funkcjonują w znacznym rozproszeniu i często jako dodatek do zasadniczych badań. Dlatego m.in. nie wypracowa-

no spójnego modelu badawczego, stosowane metody mają nierzadko charakter intuicyjny, liczba badanych osób jest niewielka i wyjaśnienia obserwowanych zjawisk są często wysoce spekulatywne. Taki stan rzeczy dodatkowo komplikuje fakt stale postępującego wzrostu wiedzy w dziedzinie neuropsychologii ogólnej i neurologii (np. na temat wariantów neurodegeneracji czy efektów ogniskowych uszkodzeń mózgu na zachowanie).

Niezależnie od tego udało się ustalić interesujące fakty dotyczące zmian stylu artystycznego po uszkodzeniu mózgu i wyznaczyć obszary tematyczne przyszłych badań. Wśród najważniejszych zagadnień oraz kwestii diskutowanych w artykule można wskazać następujące:

1. Kluczową sprawą jest metodologia badań zmian stylu artystycznego. W tej mierze panuje daleko posunięta swoboda metodologiczna. Na obecnym etapie (w ramach tzw. ewolucji teorii naukowych) jest to zjawisko akceptowalne, ale przyszłe badania powinien charakteryzować ścisły reżim metodologiczny. W szczególności optymalne badania powinny dostarczać kontrolowanych danych na temat stanu neurologicznego i neuropsychologicznego artysty w różnych perspektywach czasowych, z uwzględnieniem czasu epizodu neurologicznego. Poza tym takie badania powinny zawierać zobiektywizowany lub obiektywny sposób pomiaru zmian artystycznych w dziełach sztuki.

2. Teoria medyczna bazująca na wyłącznie obserwowalnych jakościach w dziełach sztuki jest wadliwa. Bez dodatkowych danych o stanie neuropsychicznym artysty żadna hipoteza na temat zmiany stylu artystycznego uwarunkowanego neurologicznie nie wyjaśnia możliwych przyczyn takiej zmiany.

3. Po udarach mózgowia zaobserwowano liczne zmiany stylu artystycznego. Z powodów metodologicznych dotychczasowe badania nie dostarczają zbieżnych wyników przy próbie ich uogólnienia. Niektóre bardziej precyzyjne badania mogą stanowić wsparcie dla teorii paradoksalnej facylitacji funkcjonalnej prawej półkuli mózgu (po uszkodzeniach lewostronnych). Zgodnie z tą teorią, uszkodzenie mózgu w lewej, typowo językowej i kategoryjnej półkuli powoduje kompensacyjne wykorzystanie obszarów kontralateralnych w drugiej półkuli i wystąpienie nowych cech, np. w stylu malarskim. Odwrotna facylitacja, czyli wzmocnienie funkcji lewopółkulowych po uszkodzeniach prawostronnych, nie została określona. Wskazuje to raczej na specjalizację półkulową zachowań artystycznych. Pewnym potwierdzeniem tego mogą być obserwacje artystów po uszkodzeniach prawej półkuli, których styl artystyczny został zdominowany przez specyficzny deficyt neuropsychologiczny (np. pomijanie stron).

4. Procesy neurodegeneracji pozwalają śledzić ewolucję lub dynamikę stylu artystycznego w miarę postępu chorób. Najwięcej danych pochodzi z badań artystów z zespołami zaburzeń ze spektrum FTLD. W tej grupie występują odmienne warianty FTD, które ujawniają się w stylu artystycznym. W FTD często obserwuje się dysfunkcje obszarów skroniowych i czołowych, niekiedy z nieco lepiej zachowaną aktywnością prawej półkuli i tylnych obszarów lewej półkuli mózgu. Zachowane obszary są traktowane jako kluczowe dla aktywności artystycznej. Taka konkluzja również wspiera teorię paradoksalnej facylitacji funkcjonalnej prawej półkuli mózgu.

## Literatura

- Annoni J.M., Devuyst G., Carota A., Bruggimann L., Bogousslavsky, *Changes in artistic style after minor posterior stroke*, „Journal of Neurology, Neurosurgery & Psychiatry” 2005, nr 76(6), s. 797–803.
- Anstis, S.M., *Was El Greco astigmatic?*, „Leonardo” 2002, nr 35(2), s. 208.
- Appenzeller O., Stevens J.M., Kruszynski R., Walker S., *Neurology in ancient faces*, „Journal of Neurology, Neurosurgery & Psychiatry” 2001, nr 70(4), s. 524–529.
- Berti A., Cappa S.F., Folegatti A., *Spatial representations, distortions and alterations in the graphic and artistic production of brain-damaged patients and of famous artists*, „Functional Neurology” 2007, nr 22(4), s. 243–256.
- Bianucci R., Perciaccante A., Appenzeller O., *Boy with cortical visual impairment and unilateral hemiparesis in Jeff Huntington’s “Slip”*, „Journal of the Neurological Sciences” 2011, nr 370, s. 45–46.
- Bianucci R., Marias F.F., Appenzeller O., *El Greco depicted his own neurological disabilities*, „Journal of the Neurological Sciences” 2017, nr 375, s. 478.
- Bianucci R., Marias F.F., Appenzeller O., *Historical evidence supports El Greco’s depiction of a neurological condition in his attributed self-portrait*, „Journal of the Neurological Sciences” 2017, nr 372, s. 316–317.
- Bogousslavsky J., Boller F. (red.), *Neurological disorders in famous artists*, „Frontiers of Neurology and Neuroscience”, vol. 19, Karger, Basel 2005.
- Bogousslavsky J., Hennerici M.G. (red.), *Neurological disorders in famous artists – part 2*, „Frontiers of Neurology and Neuroscience”, t. 22, Karger, Basel 2007.
- Budrys V., Skullerud K., Petroska D., Lengveniene J., Kaubrys G., *Dementia and art: Neuronal intermediate filament inclusion disease and dissolution of artistic creativity*, „European Neurology” 2007, nr 57 (3), s. 137–144.
- Chatterjee A., *Neuroaesthetics. Growing pains of a new discipline*, (w:) A.P. Shimamura, S.E. Palmer (red.), *Aesthetic science. Connecting minds, brains, and experience*, Oxford University Press, New York 2012, s. 299–317.
- Chatterjee A., Widick P., Sternschein R., Smith II W.B., Bromberger B., *The assessment of art attributes*, „Empirical Studies of the Arts” 2010, nr 28(2), s. 207–222.
- Chatterjee A., Bromberger B., Smith II W.B., Sternschein R., Widick P., *Artistic production following brain damage: A study of three artists*, „Leonardo” 2011, nr 44 (5), s. 405–410.

- Crutch S.J., Isaacs R., Rossor M.N., *Some workmen can blame their tools: artistic change in an individual with Alzheimer's disease*, „Lancet” 2001, nr 357, s. 2129–2133.
- Drago V., Crucian G.P., Foster P.S., Cheong J., Finney G.R., Pisani F., Heilman K.M., *Lewy body dementia and creativity: case report*, „Neuropsychologia” 2006, nr 44(14), s. 3011–3015.
- Fisman-Kleiner G., Black S.E., Lang A.E., *Neurodegenerative disease and the evolution of art: The effects of presumed corticobasal degeneration in a professional artist*, „Movement Disorders” 2003, nr 18(3), s. 294–302.
- Fornazzari L.R., *Preserved painting creativity in artists with Alzheimer's disease*, „European Journal of Neurology” 2005, nr 12(6), s. 419–424.
- Forsythe A., Nadal M., Sheehy N., Cela-Conde C.J., Sawey M., *Predicting beauty: Fractal dimension and visual complexity in art*, „British Journal of Psychology” 2011, nr 102, s. 49–70.
- Forsythe A., Williams T., Reilly R.G., *What paint can tell us: A fractal analysis of neurological changes in seven artists*, „Neuropsychology” 2017, nr 31(1), s. 1–10.
- Frigg R., Howard C., *Fact and fiction in the neuropsychology of art*, (w:) E. Schellekens, P. Goldie (red.), *The aesthetic mind: philosophy and psychology*, Oxford University Press, Oxford 2011, s. 54–70.
- Habe K., *Neuropsychology of music – a rapidly growing branch of psychology*, „Horizons of Psychology” 2010, nr 19(1), s. 79–98.
- Kapur N., *Paradoxical functional facilitation in brain-behaviour research. A critical review*, „Brain” 1996, nr 119 (5), s. 1775–1790.
- Kwoczyński J., *The figures in El Greco's paintings have signs of Marfan's syndrome*, „Kardiologia Polska” 2006, nr 64, s. 1214–1220.
- Laios K., Moschos M.M., Androutsos G., *Human anatomy in the painting of Dominikos Theotokopoulos – El Greco (1541–1614)*, „Italian Journal of Anatomy and Embryology” 2017, nr 122 (1), s. 1–7.
- Lythgoe M.F., Pollak T.A., Kalmus M., Haan M. de, Chong W.K., *Obsessive, prolific artistic output following subarachnoid hemorrhage*, „Neurology” 2005, nr 64 (2), s. 397–398.
- Markiewicz P., *Neuronalne korelaty amuzji*, (w:) M. Bogucki, A. Foltyn, P. Podlipniak, P. Przybysz, H. Winiszewska (red.), *Neuroestetyka muzyki*, Wyd. Poznańskiego Towarzystwa Przyjaciół Nauk, Poznań 2013, s. 227–246.
- Mazzucchi A., Sinfiorani E., Boller F., *Focal cerebral lesions and painting abilities*, (w:) S. Finger, D.W. Zaidel, F. Boller, J. Bogousslavsky (red.), *The fine arts, neurology, and neuroscience*, „Progress in Brain Research”, vol. 204, Elsevier, Amsterdam 2013), s. 71–98.
- Mell J.C., Howard S.M., Miller B.L., *Art and the brain: The influence of frontotemporal dementia on an accomplished artist*, „Neurology” 2003, nr 60(10), s. 1707–1710.
- Mendez M.F., Perryman K.M., *Disrupted facial empathy in drawings from artists with frontotemporal dementia*, „Neurocase” 2003, nr 9(1), s. 44–50.
- Miller B.L., Ponton M., Benson D.F., Cummings J.L., Mena I., *Enhanced artistic creativity with temporal lobe degeneration*, „Lancet” 1996, nr 348 (9043), s. 1744–1755.
- Miller B.L., Cummings J., Mishkin F., Boone K., Prince F., Ponton M., Cotman C., *Emergence of artistic talent in frontotemporal dementia*, „Neurology” 1998, nr 51(4), s. 978–982.
- Miller B.L., Boone K., Cummings J., Read S.L., Mishkin F., *Functional correlates of musical and visual talent in frontotemporal dementia*, „British Journal of Psychiatry” 2000, nr 176(5), s. 458–463.

- Miller Z.A., Miller B.L., *A cognitive behavioral neurological approach to aesthetics*, (w:) A.P. Shimamura, S.E. Palmer (red.), *Aesthetic science. Connecting minds, brains, and experience*, Oxford University Press, New York 2012, s. 356–374.
- Petcu E.B., Sherwood K., Popa-Wagner A., Buga A.M., Aceti L., Miroiu R.I., *Artistic skills recovery and compensation in visual artists after stroke*, „Frontiers in Neurology” 2016, nr 7(76), s. 1–12.
- Przybylski P., Markiewicz P., *Neuroestetyka. Przegląd zagadnień i kierunków badań*, (w:) P. Francuz (red.), *Na ścieżkach neuronauki*, Wyd. KUL, Lublin 2010, s. 109–149.
- Ramachandran V.S., Hirstein W., *Nauka wobec zagadnienia sztuki. Neurologiczna teoria doświadczenia estetycznego*, (w:) A. Klawiter, W. Dziarnowska (red.), *Studia z kognitywistyki i filozofii umysłu*, Zysk i S-ka, Poznań 2006, s. 327–364.
- Santos-Bueso E., Arteaga-Sánchez A., Porta-Etessam J., Vinuesa-Silva J.M., García-Sánchez J., *Wrong diagnosis in the supposed self-portrait of El Greco*, „Journal of the Neurological Sciences” 2017, nr 375, s. 476–477.
- Schott G.D., *Pictures as a neurological tool: Lessons from enhanced and emergent artistry in brain disease*, „Brain” 2012, nr 135(6), s. 1947–1963.
- Seeley W.W., Matthews B.R., Crawford R.K., Gorno-Tempini M.L., Foti D., Mackenzie I.R., Miller B.L., *Unravelling Boléro: progressive aphasia, transmodal creativity and the right posterior neocortex*, „Brain” 2008, nr 131(1), s. 39–49.
- Souza L.C. de, Guimaraes H.C., Teixeira A.L., Caramelli P., Levy R., Dubois B., Volle E., *Frontal lobe neurology and the creative mind*, „Frontiers in Psychology” 2016, nr 5(761), s. 1–21.
- Takahata K., Saito F., Muramatsu T., Yamada M., Shirahase J., Tabuchi H., Sahara T., Mimura M., Kato M., *Emergence of realism: Enhanced visual artistry and high accuracy of visual numerosity representation after left prefrontal damage*, „Neuropsychologia” 2014, nr 57(1), s. 38–49.
- Taylor R.P., Micolich A.P., Jonas D., *Fractal analysis of Pollock's drip paintings*, „Nature” 1999, nr 399, s. 422.
- Taylor R.P., Guzman R., Martin T.P., Hall G.D.R., Micolich A.P., Jonas D., Scannell B.C., Fairbanks M.S., Marlow C.A., *Authenticating Pollock paintings using fractal geometry*, „Pattern Recognition Letters” 2007, nr 28 (6), s. 695–702.
- Thomas-Anterion C., Creach C., Dionet E., Borg C., Extier C., Faillenot I., Peyron R., *De novo artistic activity following insular-SII ischemia*, „Pain” 2010, nr 150(1), s. 121–127.
- Viskontas I.V., Miller B.L., *Paradoxical creativity and adjustment in neurological condition*, (w:) N. Kapur i in., *The paradoxical brain*, Cambridge University Press, Cambridge 2011, s. 221–233.
- Witt K., Krack P., Deuschl G., *Change in artistic expression related to subthalamic stimulation*, „Journal of Neurology” 2006, nr 253 (7), s. 955–956.
- Zaidel D.W., *Neuropsychology of art neurological, cognitive, and evolutionary perspectives*, Psychology Press, New York 2005.
- Zeki S., *The Woodhull Lecture 1995: Visual art and the visual brain*, „Proceedings of the Royal Institution of Great Britain” 1997, nr 68, s. 29–63.

