

BARBARA JAMRÓZ\*, PAULINA BĘTKOWSKA\*\*,  
MAGDALENA KARNEY\*\*,  
JOANNA CHMIELEWSKA-WALCZAK\*,  
MAGDALENA MILEWSKA\*\*\*

\*Klinika Otorynolaryngologii, Chirurgii Głowy i Szyi,  
Warszawski Uniwersytet Medyczny

\*\* Absolwent, Logopedia Ogólna i Kliniczna,  
Warszawski Uniwersytet Medyczny, Wydział Medyczny

\*\*\* Zakład Dietetyki Klinicznej, Warszawski Uniwersytet Medyczny

ORCID ID: <https://orcid.org/0000-0002-0127-0139>,

<https://orcid.org/0000-0002-7216-5408>, <https://orcid.org/0000-0002-9068-6418>,

<https://orcid.org/0000-0002-0962-8131>, <https://orcid.org/0000-0001-9990-1578>

## Zaburzenia połykania jako powikłanie operacji guzów kąta mostowo-mózdkowego

---

### Oropharyneal Dysphagia as a Complication After Cerebellar-Pontin Angle Tumors' Surgery

#### STRESZCZENIE

##### **Wstęp**

Powikłaniem operacji guzów kąta mostowo-mózdkowego są porażenia nerwów czaszkowych (V, VII, IX-XII).

Materiał i metoda

Część I – retrospektywna analiza 456 raportów z badania FEES (I'2015–III'2020); do dalszej analizy włączono 24 wyniki pacjentów z rozpoznaniem CPA (14 mężczyzn, 10 kobiet, w wieku 22–72 lata). Badanie FEES przeprowadzono zgodnie z protokołem: ocena anatomii i fizjologii, próby oralne, ocena skuteczności manewrów terapeutycznych. Zgoda na ocenę stanu odżywienia (n = 4). Część II – prospektywna; kliniczna ocena połykania u 10 kolejnych pacjentów przed zabiegiem i do siedmiu dni po operacji CPA (I–VI' 2019, ośmiu mężczyzn, dwie kobiety, w wieku 18–67 lat).

## Wyniki

Część I – stwierdzono zaburzenia gł. fazy gardłowej połykania (91%). Zaburzenia fazy ustnej najczęściej obejmowały: trudności z obróbką oralną kęsa (41%), przedwczesne połykanie (20%) i wyciek treści przez usta (20%). W fazie gardłowej stwierdzono: zaburzenie odruchów obronnych krtani (66%), penetracje (70%), zlegania i multipołknięcia (54%). Najczęściej uszkodzonymi nerwami były: VII (62%), X (62%) i IX (45%); Wykorzystano terapię adaptacyjną (91%) oraz kompensacyjną (66%). W grupie NF2 83% pacjentów miała mnogie porażenia nerwów czaszkowych (nn. VII, IX, X). Obniżenie elewacji krtani prowadziło do penetracji (90%) i aspiracji (60%). Zalegania współwystępowały z multipołknięciami (56%). Porażenie n. XII zaburzało obórkę oralną i skutkowało przedwczesnym połykaniem (83%). Ryzyko niedożywienia (25% chorych). Część II – badanie po zabiegu w porównaniu z badaniem wyjściowym wykazało: zaburzenia motoryki języka (30%), warg (40%), niedowład n. VII (70%), zmniejszenie zakresu odwiedzania zuchwy, trzykrotny wzrost pozytywnego wyniku przesiewowego testu połykania wody.

## Dyskusja

Operacje CPA zaburzają bezpieczeństwo i efektywności połykania. Testy przesiewowe i ocena kliniczna połykania powinny być wykonywane każdorazowo u tych chorych, zaś w razie wskazań – także badania instrumentalne.

**Słowa kluczowe:** guz kąta mostowo-mózdkowego, NF2, zaburzenia połykania, FEES, ocena kliniczna połykania, stan odżywienia, aspiracje

## SUMMARY

### Introduction

CPA tumor's treatment may lead to cranial nerve paresis (V, VII, IX–XII).

### Material and methods

Part I: Retrospective analysis of 456 FEES reports (I'2015–III'2020), 24 results of patients with CPA tumor were selected (14 men, 10 women, age 22–72). FEES examination according to protocol: anatomy and physiology assessment, oral tests, effectiveness of therapeutic manoeuvres. Agree for nutritional assessment (n = 4). Part II: Prospective; clinical swallowing examination before and after CPA tumor surgery: 10 consecutive patients (I–VI'2029, 8 men, 2 women, age 18–67).

### Results

Part I: Dysphagia was most often related to pharyngeal phase (91%). In the case of the oral phase, the most common were: difficulties in bolus preparation (41%), premature swallowing (20%) and leaking (20%). In the pharyngeal phase: absence of larynx reflex (66%), penetration (70%), residue and multiswallows (54%). The most frequently nerves paresis were: VII (62%), X (62%) and IX (45%); Most patients required adaptive (91%) and compensatory (66%) therapy. NF2 group: 83.33% of patients had multiple cranial nerve paresis (VII, IX, X). Problems with larynx elevation led to penetration (90%) and aspiration (60%). Residue connected with multiswallows (56%). Paralysis of n. XII was connected with bolus preparation problems and premature swallows (83%). Risk of malnutrition (25% of patients). Part II: Post-operative CSE showed: impaired motor control of the tongue (30%), lips (40%), n. VII paresis (70%), reduction in the jaw extend, 3-times increase of positive result in a water screening test.

### Discussion

Swallowing disorders are a significant problem after CPA surgery, connected with swallowing safety and efficiency. Patients should undergo screening tests, clinical and instrumental examination.

**Key words:** Cerebellar-pontin angle tumor, NF2, dysphagia, FEES, clinical swallowing examination, nutritional status, aspiration

#### Wykaz skrótów

FEES – badanie endoskopowe połykania

CPA – guz kąta mostowo-mózdkowego

NF 1 i 2 – neurofibromatoza typ 1 i 2

CSE – kliniczna ocena połykania

BMI – indeks masy ciała

NRS 2002 – przesiewowa ankieta do oceny stanu odżywienia, zalecana przez Ministerstwo Zdrowia

GLIM – światowa inicjatywa na rzecz ustalenia kryteriów niedożywienia

IDDSI – międzynarodowa inicjatywa do standaryzacji diet w dysfagii

## WSTĘP

Guzy kąta mostowo-mózdkowego należą do najczęstszych zmian rozrostowych w obrębie tylnego dołu czaszki. Zwykle spotyka się tu nerwiaki nerwu słuchowego, których charakterystycznym objawem są: jednostronny, postępujący niedosłuch odbiorczy, szумы uszne oraz zaburzenia równowagi. Większe guzy, rozrastające się i uciskające sąsiadujące struktury, mogą powodować wystąpienie objawów związanych z uszkodzeniem dolnej grupy nerwów czaszkowych (n. IX, X, XI, XII) (Borucki, Wróbel, Szyfter 2012, 376–380; Jamróz, Niemczyk 2013, 8–18; Whitfield, Hardy 2006, 247–262; Ravikanth, Majumdar, Pinto 2020, 44–46; Atkins, Bussière, Shih 2018, 95–104).

Guzy rozwijające się w tej okolicy mogą występować jako zmiana izolowana (ok 1:100 000) lub jako część obrazu klinicznego u pacjentów z neurofibromatozą typu 1 i 2 (NF1 i NF2) (1:100 000 000) (Borucki, Wróbel, Szyfter 2012, 376–380; Jamróz, Niemczyk 2013, 8–18; Atkins, Bussière, Shih 2018, 95–104; Szyfter, Kopec 2001, 533–538).

W zależności od wieku pacjenta, obrazu klinicznego i chorób współistniejących w leczeniu guzów kąta mostowo-mózdkowego można wykorzystać: obserwację radiologiczną (kontrolne NMR tylnego dołu czaszki z kontrastem), radioterapię (metoda z wybory to *gamma knife*) oraz zabieg chirurgiczny z trzech możliwych dostępów (podpotyliczny, przezbłędnikowy, przez środkowy dół czaszki). W odniesieniu do efektów terapii największą uwagę poświęca się zachowaniu funkcji słuchu oraz nerwu twarzowego, zaś mniej uwagi zwraca się na inne powikłania, w tym wystąpienie zaburzeń połykania (Borucki, Wróbel, Szyfter 2012, 376–380; Jamróz, Niemczyk 2013, 8–18; Whitfield, Hardy 2006, 247–262; Ravikanth,

Majumdar, Pinto 2020, 44–46; Lin et all. 2005, 292–6; Narożny, Siebiert 2010, 32–43; Roswell, Parry 1992, 962–4; Weber et all. 2003, 577–86; Setty et all. 2015, 230–238; Daveau et all. 2015, 3187–3192; Lund-Johansen 2019, 87–89.

Celem pracy była analiza częstotliwości występowania objawów dysfagii ustno-gardłowej u pacjentów po operacji guza kąta mostowo-mózdkowego.

## MATERIAŁ I METODA

### Część I

Retrospektywna analiza 456 raportów z badań z endoskopowej oceny połykania (FEES), które wykonano między styczniem 2015 a marcem 2020 roku w Pracowni Patofizjologii Głosu i Mowy, Kliniki Otorynolaryngologii, Chirurgii Głowy i Szyi Warszawskiego Uniwersytetu Medycznego. Z powyższej puli wyselekcjonowano 24 chorych po operacji guza kąta mostowo-mózdkowego, spełniających kryteria włączania i wyłączenia do badania (IV 2015–XII 2019). Kryteria włączania do badania: rozpoznanie guza kąta mostowo-mózdkowego, w tym NF1 lub NF2, kwalifikacja do leczenia operacyjnego lub stan po leczeniu operacyjnym (dostęp podpotyliczny, przez środkowy dół czaszki, przezbłędnikowy), zaburzenia połykania, niezamierzony spadek masy ciała i/lub infekcje dolnych dróg oddechowych w wywiadzie od czasu operacji. Kryteria wyłączenia: inne choroby współistniejące powodujące zaburzenia połykania, stan po radioterapii, brak zgody pacjenta na przeprowadzenie badania FEES. Badaniem objęto 14 mężczyzn, 10 kobiet, w wieku 22–72 lata (średnia wieku 40,41 lat). Wśród chorych sześć osób miało rozpoznaną neurofibromatozę typu 2, 22 osoby zostały zbadane po zabiegu operacyjnym, dwie – przed zabiegiem. Tylko czterech chorych wyraziło zgodę na konsultację dietetyka klinicznego.

### Część II

Kliniczna ocena połykania wykonana u kolejnych 10 pacjentów, zakwalifikowanych do leczenia operacyjnego z powodu guza CPA, w okresie pomiędzy styczniem a czerwcem 2019 roku. Badanie było wykonywane przed zabiegiem oraz we wczesnym okresie pooperacyjnym (do siedmiu dni od zabiegu), przez tę samą osobę (logopeda). Badaniem objęto ośmiu mężczyzn i dwie kobiety, w wieku 18–67 lat (średnia wieku wynosiła 46,6 lat). U wszystkich pacjentów przeprowadzono leczenie chirurgiczne: 60% stanowiły operacje z dostępu przez środkowy dół czaszki, natomiast 40% z dostępu przezbłędnikowego. Kryteria włączenia:

zgoda pacjenta na ocenę kliniczną połykania, rozpoznanie guza kąta mostowo-mózdzkowego, kwalifikacja do leczenia operacyjnego. Kryteria wyłączenia: brak zgody na udział w badaniu, inne choroby współistniejące powodujące zaburzenia połykania, stan po radioterapii.

Uzyskano zgody właściwej Komisji Bioetycznej na obie części badania (AKBE/300/2019 oraz AKBE/4/2020).

**Badanie endoskopowe połykania** – zostało przeprowadzane zgodnie z jednolitym protokołem, z wykorzystaniem nasofiberoskopu firmy Xion, 3,5 mm, z użyciem środka poślizgowego (żel nawilżający), bez znieczulenia lignokainą (Jamróz et al. 2018, 1–7). Najpierw oceniono anatomię i fizjologię struktur związanych z połykaniem, następnie przeprowadzono próby oralne z: płynem niezgęszczonym (woda zabarwiona barwnikiem spożywczym), płynem nieznacznie gęstym (woda zabarwiona barwnikiem spożywczym zmieszana z zagęszczaczem Nutilis Clear, jedna miarka zagęszczacza na 200 ml płynu), pokarmem stałym (suchar). W razie konieczności sprawdzano manewry terapeutyczne z oceną ich skuteczności. Badanie wykonywał ten sam zespół: foniatra oraz logopeda, którzy posiadają międzynarodowy certyfikat potwierdzający kwalifikacje w tym zakresie.

**Kliniczna ocena połykania** – została przeprowadzona zgodnie z jednolitym protokołem (Chmielewska-Walczak 2019), obejmującym: podstawowe dane z wywiadu, ocenę czynności nerwów czaszkowych (V, VII, IX, X, XII), ocenę sprawności i siły warg, języka, podniebienia, żuchwy, ocenę spontanicznych przełknięć, wydolności kaszlu oraz próby oralne. Badanie przeprowadzał logopeda, student II roku II stopnia studiów: logopedia ogólna i kliniczna w Warszawskim Uniwersytecie Medycznym. Został on przeszkolony ze standardowej procedury badania klinicznego połykania przez foniatrę, który posiada międzynarodowy certyfikat potwierdzający kwalifikacje w tym zakresie.

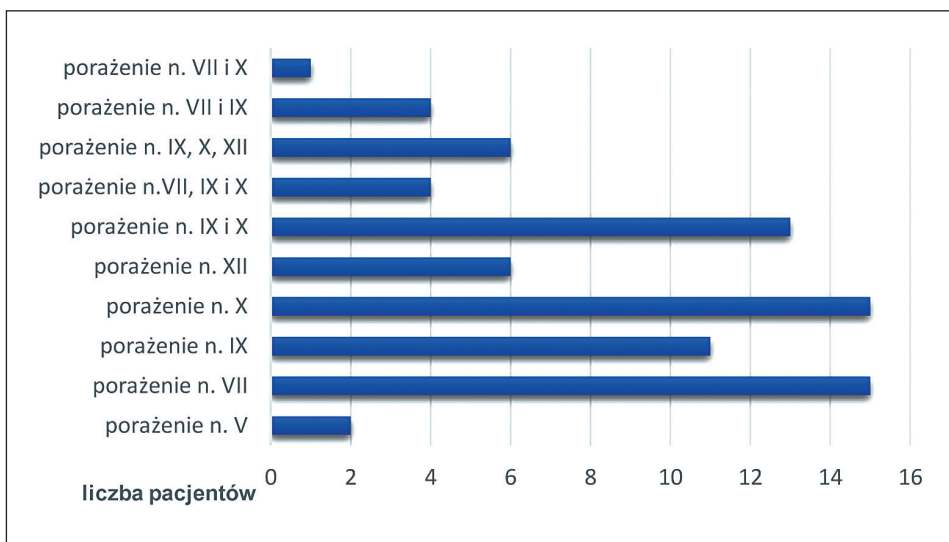
## WYNIKI

### Część I. Analiza raportów z badania FEES

Wszyscy pacjenci (n = 24, 100%) zgłaszali zaburzenia połykania, wśród nich u 15 osób (62%) stwierdzono zaburzenia fazy ustnej, u 22 (91%) – fazy gardłowej, z czego 13 chorych (54%) miało zaburzenia jednocześnie fazy ustnej i gardłowej.

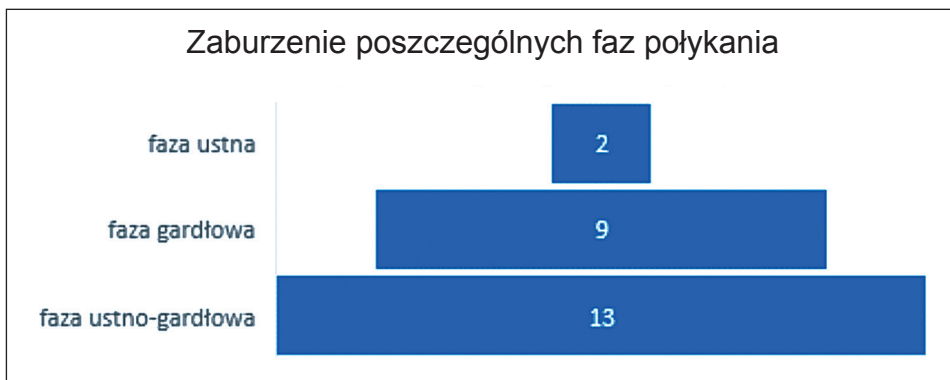
Częstość występowania porażenia nerwów czaszkowych przedstawiono na wykresie 1. Najczęściej uszkodzonymi nerwami były: VII (n = 15, 62%), X (n = 15, 62%) i IX (n = 11, 45%). Biorąc po uwagę współwystępo-

wanie uszkodzenia nerwów, najczęściej obserwowano współistnienie porażień w zakresie: n. IX i X ( $n = 13$ , 54%) oraz IX, X i XII ( $n = 6$ , 25%). Warto przy tym zauważyć, że wszyscy pacjenci z porażeniem n. XII, mieli jednocześnie rozpoznany niedowład n. IX i X.



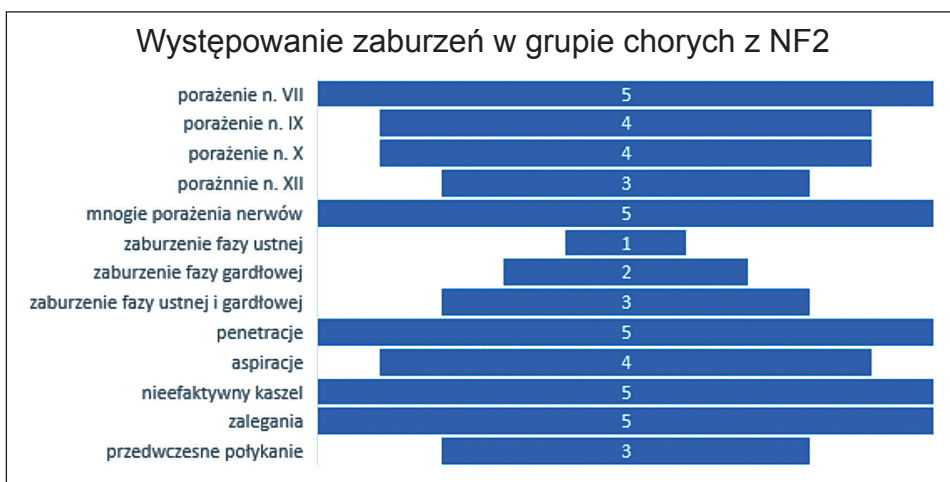
Wykres 1. Występowanie porażień nerwów czaszkowych (Chart 1. Occurrence of cranial nerve paresis)

W przypadku zaburzenia fazy ustnej stwierdzono: trudności z obróbką oralną kęsa ( $n = 10$ , 41%), przedwczesne połykanie ( $n = 5$ , 20%), wyciek treści pokarmowych przez usta ( $n = 5$ , 20%) oraz fragmentaryczne przełyknięcia ( $n = 2$ , 8%). W odniesieniu do fazy gardłowej: zaburzenie odruchów obronnych ze strony krtani ( $n = 16$ , 66%), w tym nieefektywny kaszel ( $n = 11$ , 45%); penetracje ( $n = 17$ , 70%), aspiracje ( $n = 9$ , 37%), zalegania śliny i treści pokarmowych w gardle środkowym i dolnym ( $n = 13$ , 54%), multipołyknięcia ( $n = 13$ , 54%). Obniżenie elewacji krtani dotyczyło 10 pacjentów. Większość chorych wymagała modyfikacji konsystencji pokarmów ( $n = 22$ , 91%) oraz zastosowania specjalnych technik do połykania ( $n = 16$ , 66%).



Wykres 2. Zaburzenia poszczególnych faz połykania u chorych po operacji CPA (Chart 2. Swallowing phases dysfunction among patients after CPA tumors surgery)

W podgrupie chorych z NF2 (n = 6, 100%) stwierdzono zaburzenia dotyczące zarówno bezpieczeństwa, jak i efektywności połykania (wykres 3). Większość pacjentów miała po operacji mnogie porażenia nerwów czaszkowych (83%), zazwyczaj niedowład n. VII współistniał z porażeniem n. IX, X lub obu nerwów jednocześnie. Natomiast żaden z chorych nie miał zaburzeń czucia w obrębie twarzy i jamy ustnej. U większości chorych (83%) zaburzenia dotyczyły w związku z tym fazy gardłowej połykania (izolowane: 33%, w połączeniu z fazą ustną: 50%).



Wykres 3. Wyniki badania FEES w grupie chorych z NF2 (Chart 3. FEES examination results in Neurofibromatosis 2 group)

U prawie wszystkich pacjentów, u których stwierdzono obniżoną elewację krtani (n = 10, 100%), doszło do penetracji (n = 9, 90%), a u ponad połowy – do aspiracji (n = 6, 60%). Większość z nich miała również zniesione odruchy obronne ze strony krtani (n = 8, 80%), w tym nieefektywny odruch kaszlu (n = 7, 70%).

Tylko u jednego pacjenta nie stwierdzono zalegania treści pokarmowych oraz śliny. Był to chory z izolowanym porażeniem n. VII, u którego stwierdzono jedynie trudności z obróbką oralną kęsa. Wśród pozostałych osób zalegania często współwystępowały z multipożknięciami (13 z 23 osób, 56%).

Prawie wszyscy chorzy z niedowładem n. XII (n = 6) mieli zaburzoną obróbkę oralną (n = 5, 83%) oraz stwierdzono u nich przedwczesne połykanie (n = 5, 83%). Natomiast wszyscy chorzy z wyciekaniem treści pokarmowych przez usta – mieli rozpoznany niedowład n. VII (n = 5, 83%).

U jedynego chorego, pomimo wysokiego wskaźnika BMI (34,7 kg/m<sup>2</sup>) wskazującego na otyłość, stwierdzono – zgodnie z najnowszymi wytycznymi ESPEN – ryzyko niedożywienia (Cederholm et al. 2019, 1–9). Trzy pozostałe osoby nie spełniały kryteriów niedożywienia zgodnie z kryteriami GLIM (ESPEN) oraz z wynikami ankiety NRS 2002, zaś ich BMI było w normie lub wskazywało na nadwagę (Raport NIK: Żywnienie pacjentów w szpitalach 2018).

## **Część II. Kliniczna ocena połykania**

Przed zabiegiem dwie osoby (20%) zgłaszały objawy dysfagii: jeden chory w postaci uczucia zalegania pokarmu stałego i tabletek, epizodów krztuszenia się, drugi chory – niezamierzonego spadku masy ciała. Wszyscy pacjenci odżywiali się doustnie (dieta regularna). Po zabiegu cztery osoby (40%) skarżyły się na: kaszel i krztuszenie się wodą, trudności w połykaniu płynów, pokarmów stałych i tabletek, ból podczas połykania, trudności z żuciem i gryzieniem pokarmów stałych, uczucie podrażnienia gardła, suchość jamy ustnej, a także ból przy odwodzeniu żuchwy. Trzy osoby (30%) zmieniły rodzaj diety z regularnej na przecieraną lub miękką & wielkość kęsa (stopień 4 i 6 wg ramy IDDSI) (Jamróz, Chmielewska-Walczak, Milewska 2019).

Porównanie wybranych elementów oceny klinicznej przed operacją i po niej (pomiędzy 2.–6. dniem od zabiegu) przedstawia tabela 1.



Tabela 1. Porównanie wyników badań klinicznej oceny połykania przed operacją i po niej (N) (Table 1. Comparison of clinical swallowing examination results before and after surgery)

Element oceny klinicznej połykania	Przed operacją (n = liczba pacjentów, %)	Wczesny okres po operacji (n = liczba pacjentów, %)
Zaburzenia czucia w obrębie twarzy i jamy ustnej	N = 2 (20%)	N = 2 (20%)
Obniżenie odruchów podniebiennych	N = 6 (60%)	N = 6 (60%)
Obniżenie odruchów gardłowych	N = 3 (30%)	N = 2 (20%)
Zaburzenia motoryki języka	N = 0 (0%)	N = 3 (30%) (obniżony zasięg dla ruchu protrakcji i lateralnych, obniżenie siły)
Zaburzenia motoryki warg	N = 0 (0%)	N = 4 (40%) (zaburzona symetria, zasięg, szybkość, wytrzymałość i napięcie dla ruchów protrakcji, retrakcji i lateralnych)
Niedowład nerwu VII	N = 0 (0%)	N = 7 (70%)
Zaburzenia motoryki podniebienia	N = 0 (0%)	N = 0 (0%)
Zakres odwiedzenia żuchwy	zakres: 3 cm-4,5 cm mediana 4 średnia 3,99	zakres: 1,5 cm-4,5 cm mediana 2,1 średnia 2,62
Połykanie śliny (min. 1/min)	N = 6 (60%)	N = 5 (50%)
Obniżenie elewacji krtani	N = 0 (0%)	N = 0 (0%)
Przesiewowy test połykania wody: wynik pozytywny	N = 2 (20%)	N = 6 (60%)

## Dyskusja

Wyniki pooperacyjne leczenia guzów kąta mostowo-mózdzkowego były szeroko analizowane w literaturze, aczkolwiek głównie pod kątem zachowania funkcji słuchu i czynności nerwu twarzowego (w odniesieniu do zmiany wyglądu twarzy oraz uszkodzeń rogówki przy niedomykaniu

oka). Temat zaburzeń połykania w tym kontekście jest rzadko przywoływany (Borucki, Wróbel, Szyfter 2012, 376–380; Jamróz, Niemczyk 2013, 8–18; Whitfield, Hardy 2006, 247–262; Szyfter, Kopec 2001, 533–538; Lin et al. 2005, 292–296; Setty et al. 2015, 230–238; Matsushima, Kohno, Nakajima 2019, 2265–2269). Natomiast znaczenie prawidłowego funkcjonowania nerwów czaszkowych (nn. V, VII, IX, X, XII), których uszkodzenie jest często jatrogennym powikłaniem powyższych operacji, jest dobrze udokumentowane w literaturze i powszechnie znane (Costa 2018, 61–75; Clavé, Shaker 2015, 1–12; Lith-Bijl, Desuter 2019, 1–7).

Analiza badań własnych pokazuje, że we wczesnym okresie pooperacyjnym część pacjentów zgłasza trudności w połykaniu lub zmienia rodzaj diety. Wiąże się to z jatrogennymi porażeniami nerwów czaszkowych, w tym nerwu twarzowego. Zaburzenia funkcjonowania mięśni mimicznych mają wpływ na obróbkę oralną kęsa, zakres odwodzenia żuchwy, czy wyciek treści pokarmowych przez usta. Jak pokazały badania własne, w wielu przypadkach niedowładowi mięśni twarzy towarzyszy porażenie innych nerwów czaszkowych (nn. IX, X, XII), a w grupie chorych z NF2 – jest ono najczęściej rozpoznawaną patologią. We wczesnym okresie pooperacyjnym dotyczyło 70% kolejnych pacjentów. Należy jednak pamiętać o możliwości wystąpienia opóźnionego porażenia nerwu VII, o którym wspominają Yawn i współautorzy (Yawn et al. 2019, 283–286). Wykazali oni, że u 20% chorych rok po operacji stopień niedowładu nerwu, wg skali House'a-Brackmanna (HB), ulegał stopniowemu pogłębieniu: średnia wartość po operacji wynosiła 1,8 w skali HB, po trzech tygodniach 4,4, a po roku dwóch chorych miało stwierdzone pełne porażenie (VI stopień w skali HB). Wskazuje to na konieczność wieloletniego monitorowania pacjentów.

W piśmiennictwie można znaleźć informacje na temat negatywnego wpływu niedowładu nerwu twarzowego na funkcjonowanie chorych po zabiegu, ale zwykle dotyczy to aspektów estetycznych oraz uszkodzeń rogówki (Szmuda et al. 2014, 42–50). Stamer i wsp. analizowali długotrwałe efekty leczenia guzów kąta mostowo-mózdzkowego (Stamer et al. 2014, 476–480). W opisywanej przez nich grupie 35% chorych zgłaszało zaburzenia połykania, które w większości przypadków współistniały z porażeniem nerwu twarzowego (41%). Podobnie jak w badaniach własnych, autorzy wspominają o dysfagii ustnej, gardłowej i ustno-gardłowej – odpowiednio 51%, 12%, 37%. W badaniach własnych u większości chorych stwierdzono zaburzenie jednocześnie fazy ustnej i gardłowej (54%), ale należy pamiętać, że badanie endoskopowe wykonano

tylko u chorych z objawami dysfagii. Natomiast kliniczna ocena połykania – wykonana u kolejnych pacjentów do tygodnia od zabiegu – wskazuje przede wszystkim na zaburzenia fazy ustnej połykania, związane z niedowładem n. VII. Analiza wyników leczenia 550 chorych z Mayo Clinic wykazała występowanie dysfagii u czterech pacjentów (2 z 481  $\leq$  65 r.ż. oraz 2 z 69 > 65 r.ż.). Autorzy podkreślają, że wiązało się to z przejściowym niedowładem nerwu błędnego, a żaden z pacjentów nie wymagał założenia zgłębnika nosowo-żołądkowego (Sun et all. 153–163).

W przypadku mnogich porażień zaburzone zostaje zarówno bezpieczeństwo, jak i efektywność połykania. Obniżona elewacja krtani, która z jednej strony wspomaga ruch opadnięcia nagłośni, z drugiej – otwarcie zwieracza górnego przełyku, wpływa na wydłużenie „white out” (moment w którym w czasie badania FEES na ekranie komputera endoskopu widzimy cały biały ekran – fizjologicznie jest to widok nagłośni, która zamyka przedsionek krtani i dolne drogi oddechowe). U prawie wszystkich chorych wiązała się z wystąpieniem penetracji (90%) lub aspiracji (60%) treści pokarmowych do dróg oddechowych. W tej grupie chorych zniesione były także odruchy obronne krtani (80%), w tym kaszel był nieefektywny (70%). Także Ward i wsp. zwrócili uwagę na pooperacyjne porażenie nerwu błędnego, które wystąpiło u 10% chorych, zaś aspiracje odnotowano u 67% z nich (Ward et all. 2012, 364–368). Natomiast badania porównujące wyniki pooperacyjne chorych leczonych z dostępu retrosigmoidalnego i przezbłędnikowego pokazują, że porażenia dolnej grupy nerwów czaszkowych są częstsze w pierwszym z nich (16 vs 4 chorych), prawie zawsze wiążą się z wystąpieniem zaburzeń połykania (19 chorych z 20), a w większości przypadków związane jest to z niedowładem fałdów głosowych. Przy czym miały one charakter przemijający i wycofywały się u większości pacjentów w ciągu pierwszego tygodnia po zabiegu, a pozostały trwały jedynie u 4% chorych (Kim et all. 2019).

Badania własne wykazały, iż niedowład n. XII (powodujący zaburzenia w zakresie motoryki języka) wiązał się z obniżeniem obróbki oralnej i przedwczesnym połykaniem. To niesie ze sobą z kolei ryzyko penetracji i aspiracji predeglutacyjnych (przed przełknięciem), zwłaszcza u chorych z zaburzonym czuciem w obrębie krtani i nieefektywnym odruchem kaszlu. We wczesnym okresie po operacji 1/3 chorych miała ograniczony zakres ruchu protrakcji i ruchów lateralnych dla języka oraz obniżoną siłę jego mięśni.

U ponad połowy chorych stwierdzono zalegania śliny i treści pokarmowych w gardle oraz multipołknięcia. Świadczy to o obniżonej efek-

tywności połykania, ale może także prowadzić do penetracji i aspiracji postdeglutacyjnych, zwłaszcza u chorych z obniżonym czuciem w obrębie krtani.

We wczesnym okresie po operacji połowa chorych zgłaszała problem z połkaniem śliny, a 60% miało pozytywny wynik w przesiewowym teście połykania wody. Świadczy to o rozważeniu konieczności wprowadzenia diagnostyki w kierunku dysfagii ustno-gardłowej w tej grupie chorych (Speyer 2013, 989–1008). Natomiast rzeczywiście chorzy z NF2, u których zwykle stwierdza się mnogie porażenia nerwów czaszkowych, powinni być obowiązkowo poddawani testom przesiewowym w kierunku dysfagii. Best i wsp. analizowali funkcjonowanie pooperacyjne pacjentów z neurofibromatozą (Best et al. 2018, 505–510). Połowa chorych zgłaszała problemy z połykaniem, a 35% – dysfonię. Niedowład fałd głosowych rozpoznano u 71% chorych. Najczęściej stwierdzanymi zaburzeniami była niewydolność podniebieno-gardłowa (35%) oraz zalegania w zachyłkach gruszkowatych (39%). Adib i wsp. analizowali wyniki pooperacyjne 1284 chorych po operacji nerwiaka nerwu słuchowego, w tym 165 z NF2, jednak skupiają się oni na zachowaniu funkcji słuchu i czynności nerwu twarzowego (w aspekcie estetycznym), a o zaburzeniach połykania zgłaszanych jako objaw przed zabiegiem jedynie wspominają (Adib, Tatagiba 2019, 1157–1163). W kontekście powikłań pooperacyjnych można jedynie zaleźć krótką informację o wystąpieniu zapalenia płuc, związanym z przejściowym niedowładem dolnej grupy nerwów czaszkowych.

W literaturze podnosi się obecnie temat obniżonej jakości życia związanej z połykaniem u chorych po zabiegach onkologicznych w obrębie głowy i szyi (Lund-Johansen 2019, 87–89; Chmielewska-Walczak 2019; Campbell et al. 2004, 1100–1003; Garcia-Peris et al. 2007, 710–717; Jennings, Siroky, Jackson, 1992, 40–44). Dotyczy to zwłaszcza młodszych pacjentów, przed zabiegiem w pełni sprawnych, natomiast po operacji wymagających pomocy osób trzecich. Najtrudniejszą grupę stanowią chorzy z NF2, którzy często w młodym wieku wymagają kilkakrotnego zabiegu chirurgicznego. Wydaje się również, iż chorzy ci powinni podlegać rutynowej konsultacji dietetyka klinicznego. Zagrożeni są bowiem niedożywieniem, pomimo prawidłowego lub podwyższonego wskaźnika BMI.

## WNIOSKI

Zaburzenia połykania mają istotny wpływ na codzienne funkcjonowanie chorych, obniżają jakość życia, niosą ze sobą potencjalnie niebez-

pieczne dla życia konsekwencje, tj. rozwój zachłystowego zapalenia płuc, niedożywienia, odwodnienia (Ortega, Martín, Clavé 2017, 1–7). Badania pokazują, że porażenia nerwów czaszkowych, w tym także nerwu twarzowego, wiążą się z wystąpieniem dysfagii ustno-gardłowej. Dotyczy to ponad połowy chorych we wczesnym okresie pooperacyjnym. Dlatego też należałoby ocenę kliniczną połykania i testy przesiewowe w kierunku dysfagii wprowadzić do rutynowego postępowania diagnostycznego w grupie chorych po operacji guza kąta mostowo-mózdkowego.

Ograniczeniem badania był jego retrospektywny charakter, wynikające z tego niepełne informacje na temat wielkości guza oraz dostępu operacyjnego. W części pierwszej analiza była ograniczona do chorych zgłaszających problem z połykaniem po zabiegu, a nie wszystkich chorych operowanych w tym okresie z powodu guza kąta mostowo-mózdkowego.

Podsumowując, w przyszłości należałoby zaplanować badania w pełni prospektywne, obejmujące kolejnych chorych, operowanych ze wszystkich trzech dostępów: przez środkowy dół czaszki, przez błędnikowo oraz z dostępu podpotylicznego. Wart podkreślenia jest również fakt istotności wprowadzenia testów przesiewowych połykania jako standardowej procedury w okresie wczesnopooperacyjnym u chorych operowanych z powodu guzów kąta mostowo-mózdkowego.

#### BIBLIOGRAFIA

- Adib S.D., Tatagiba M., 2019, *Surgical management of collision-tumors between vestibular schwannoma and meningioma in the cerebellopontine angle in patients with neurofibromatosis type 2*, "Acta Neurochir." 161, s. 1157–1163.
- Atkins K.M., Bussière M., Shih H.A., 2018, *Vestibular Schwannoma*, [w]: *Hypofractionated and Stereotactic Radiation Therapy. A Practical Guide*, red. O. Kaidar-Person, R. Chen, New York s. 95–104.
- Best S., Ahn J., Langmead S., Dillon V., Hillel A., Akst L., Blakeley J., 2018, *Voice and Swallowing Dysfunction in Neurofibromatosis 2*, "Otolaryngol. Head Neck Surg." 158 (3), s. 505–510.
- Borucki Ł., Wróbel M., Szyfter W., 2012, *Nowotwory podstawy czaszki*, [w]: *Nowotwory w otolaryngologii*, I, red. W. Szyfter, Poznań, s. 376–380.
- Campbell B., Spinelli K., Marbella A.M., Meyers K., Kuhn J., Layde P., 2004, *Aspiration, Weight Loss, and Quality of Life in Head and Neck Cancer Survivors*, "Arch. Otolaryngol. Head Neck Surg." 130, s. 1100–1003.
- Cederholm T., Jensen G.L., Correia M.I.T.D. et al., 2019, *GLIM criteria for the diagnosis of malnutrition – A consensus report from the global clinical nutrition community*, "Clin. Nutr." 38, s. 1–9.
- Chmielewska-Walczak J., 2019, Praca doktorska: Ocena występowania dysfagii ustno-gardłowej u pacjentów po operacyjnym usunięciu przyzwojaków głowy i szyi, Warszawski Uniwersytet Medyczny, Warszawa.

- Clavé P., Shaker R., 2015, *Dysphagia: current reality and scope of the problem*, "Nat. Rev. Gastroenterol. Hepatol." 12, s. 1–12 (online publication).
- Costa M.M.B., 2018, *Neural control of swallowing*, "Arq. Gastroenterol." 55, s. 61–75.
- Daveau C., Zaouche S., Jouanneau E., Favrel V, Artru S., Dubreuil C., Tringali S., 2015, *Experience of multidisciplinary team meetings in vestibular schwannoma: a preliminary report*, "Eur. Arch. Otorhinolaryngol." 272, s. 3187–3192.
- Garcia-Peris P., Parón L., Velasco C., de la Crueda C., Camblo M., Breton I., Herencia H., Verdaguer J., Nvarro C., Clave P., 2007, *Long-term prevalence of oropharyngeal dysphagia in head and neck cancer patients: Impact on quality of life*, "Clinical Nutrition" 26, s. 710–717.
- Jamróz B., Niemczyk K., 2013, *Nerwiaki nerwu słuchowego – diagnostyka i leczenie*, „Otolaryngologia” 12(1), 8–18.
- Jamróz B., Walczak J., Milewska M., Niemczyk K., 2018, *Endoskopowa ocena zaburzeń polykania – FEES: procedura badania z oceną kwestionariuszową*, „Polski Przegląd Otorinolaryngologiczny” 7(3), s. 1–7.
- Jamróz B., Chmielewska-Walczak J., Milewska M., 2019, *Instrumentalne metody badania zaburzeń polykania*, Warszawa.
- Jennings S.K., Siroky D., Jackson G.C., 1992, *Swallowing Problems after Excision of Tumors of Skull Base: Diagnosis and Management in 12 Patients*, "Dysphagia" 7, s. 40–44.
- Kim K.H., Cho Y., Seol, H.J. et al., 2019, *Comparison between retrosigmoid and translabyrinthine approaches for large vestibular schwannoma: focus on cerebellar injury and morbidities*, "Neurosurg. Rev.", 22 Nov.
- Lin V., Stewart C., Grebenyuk J., Tsao M., Rowed D., Chen J., Nedzelski J., 2005, *Unilateral acoustic neuromas: long-term hearing results in patients managed with fractionated stereotactic radiotherapy, hearing preservation surgery and expectantly*, "Laryngoscope", 115, s. 292–296.
- van Lith-Bijl J.T., Desuter G., 2019, *Swallowing Physiology Overview*, [w]: *Oropharyngeal Dysphagia*, red. G. Desuter, Springer, s. 1–7.
- Lund-Johansen M. 2019, *Treatment of small and medium-sized vestibular schwannoma — a need for better evidence*, "Acta Neurochirurgica" 161, s. 87–89.
- Matsushima K., Kohno M., Nakajima N., 2019, *Hearing preservation in vestibular schwannoma surgery via retrosigmoid transmeatal approach*, "Acta Neurochirurgica", 161, s. 2265–2269.
- Narożny W., Siebiert J., 2010, *Współczesne możliwości diagnostyki i terapii guzów kątą mostowo-mózdkowego*, „Forum Medycyny Rodzinnej” 4(1), s. 32–43.
- Ortega O., Martín A., Clavé P., 2017, *Diagnosis and Management of Oropharyngeal Dysphagia Among Older Persons*, "JAMDA", xxx s. 1–7.
- Raport NIK: *Żywnienie pacjentów w szpitalach*, LLO.430.005.2017, Nr ewid. 195/2017/P/17/084/LLO, zatwierdzony: 15.02.2018, dostępny na stronie: [www.nik.gov.pl](http://www.nik.gov.pl)
- Ravikanth R., Majumdar P., Pinto D.S., 2020, *Cystic Vestibular Schwannomas and Post-Gamma Knife Radiosurgery-Induced Necrosis of Vestibular Schwannomas: Report of Two Cases and Review of Literature*, "Asian J. Oncol." 6, s 44–46.
- Roswell E., Parry D., 1992, *Summary: Vestibular Schwannoma (acoustic neuroma)*, *Consensus Development Conference*, "Neurosurgery", 30(6), s. 962–964.
- Setty P., D’Andrea K.P., Stucken E.Z., Babu S., LaRouere M.J., Pieper D.R., 2015, *Endoscopic Resection of Vestibular Schwannomas*, "J. Neurol. Surg. B.", 76, s. 230–238.
- Speyer R., 2013, *Oropharyngeal Dysphagia, Screening and Assessment*, "Otolaryngol. Clin. N. Am." 46, s. 989–1008.
- Starmer H., Ward B., Best S., Gourin Ch., Akst L., Hillel A., Brem H., Francis H., 2014, *Patient perceived long term communication and swallowing function following Cerebellopontine Angle surgery*, "Laryngoscope" 124, s. 476–480.

- Sun P.Y., Castner M.L., Van Abel K.M., Driscoll C.L.W., Link M.J., 2017, *Vestibular Schwannoma Surgery in the Elderly*, [w]: *Brain and Spine Surgery in the Elderly*, red. M. Berhouma, P. Krolak-Salmon, Springer International Publishing Switzerland, s. 153–163.
- Szmuda T., Słoniewski P., Sabisz A., Szmuda M., 2014, *Traktografia nerwu twarzowego w guzach kąta mostowo-mózdkowego*, „Otorinolaryngologia”, 13(1), s. 42–50.
- Szyfter W., Kopec T., 2001, *Epidemiologia nerwiaków nerwu VIII w Polsce*, „Otolaryngologia Polska” 55(5), 533–538.
- Ward B., Best S., Starmer H., Agrawal Y., Hillel A., Chien W., Francis H., Tamargo J. Akst L., 2012, *Risk Factors for Vagal Palsy following Cerebellopontine Angle Surgery*, “Otolaryngol. Head Neck Surg.” 147(2), s. 364–8.
- Weber D.C., Chan A.W., Bussiere M.R., Harsh G.R., Ancukiewicz M., Barker F.G. et al., 2003, *Proton-beam radiosurgery for vestibular schwannoma: tumor control and cranial nerve toxicity*, “Neurosurgery” 53(3), s. 577–586.
- Whitfield P.C., Hardy D.H. 2006, *Cerebello-pontine Angle Tumors*, [w]: *Tumor Neurosurgery*, red. A.J. Moore, D.W. Newell, London, s. 247–262.
- Yawn R., Dedmon M., Xie D., Thompson R., O’Malley M., Bennett M., Rivas A., Haynes D., 2019, *Delayed Facial Nerve Paralysis after Vestibular Schwannoma Resection*, “J. Neurol. Surg. B.” 80(3), s. 283–286.